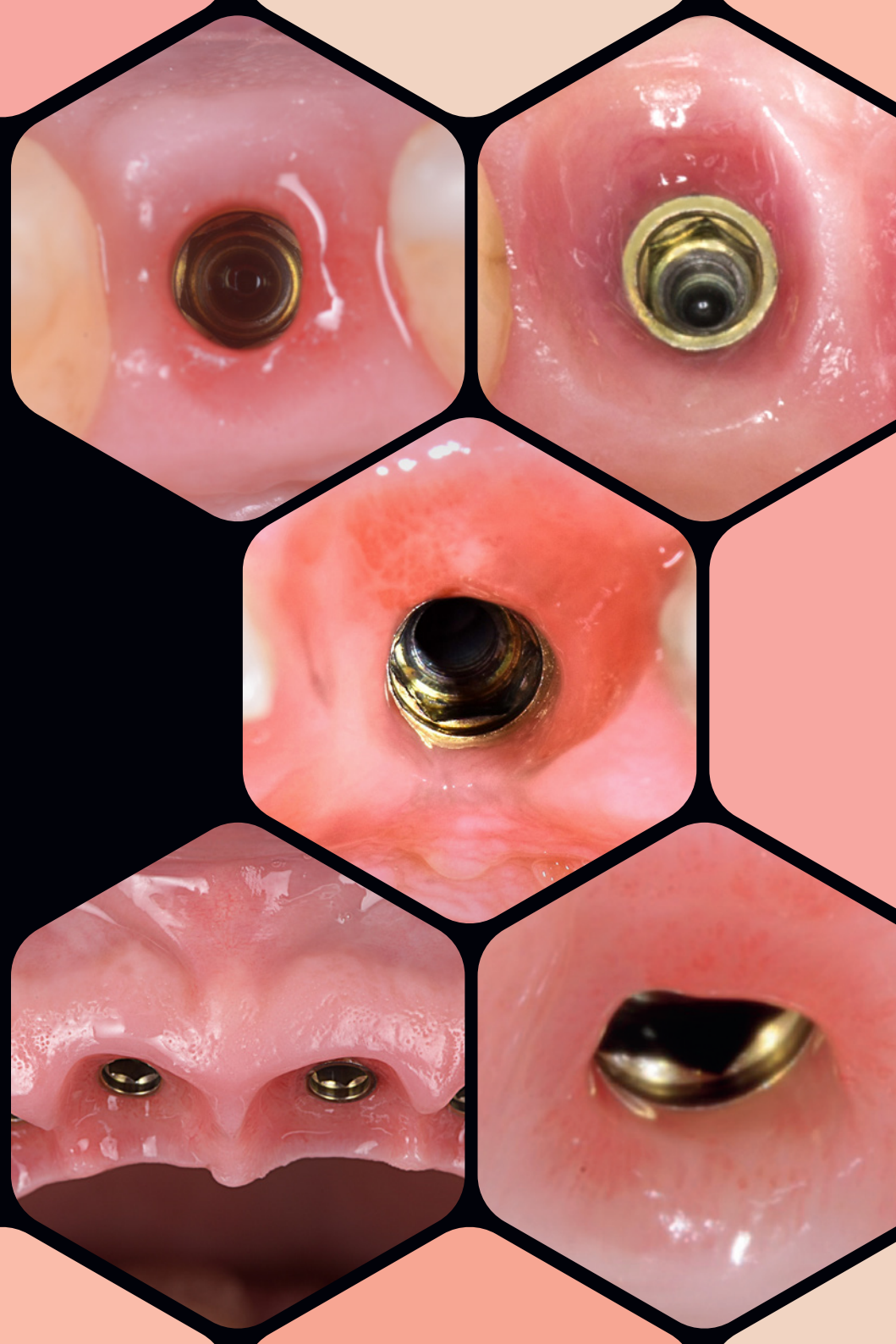

  
sweden & martina

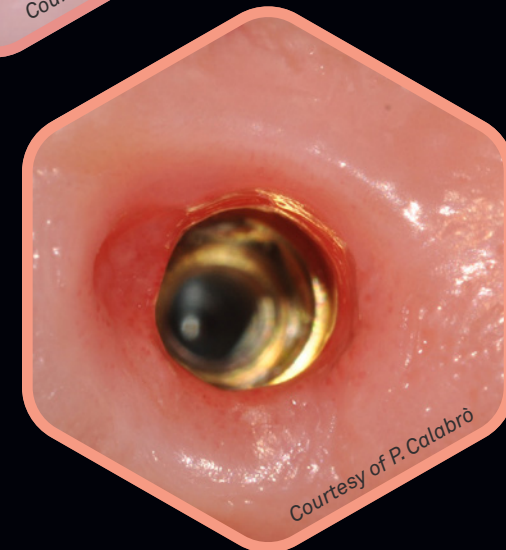
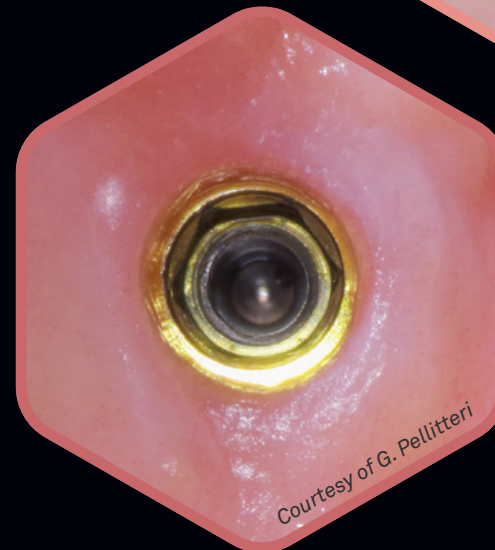
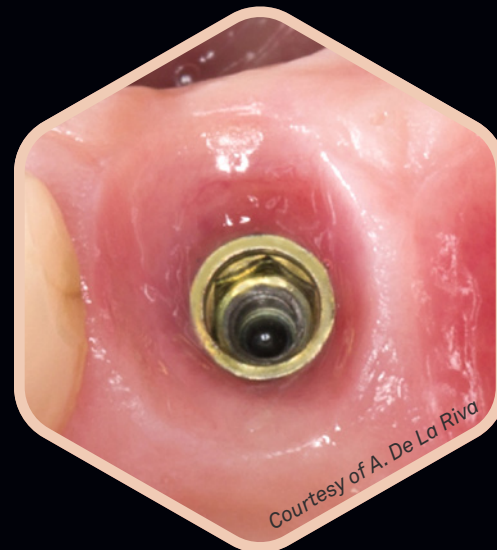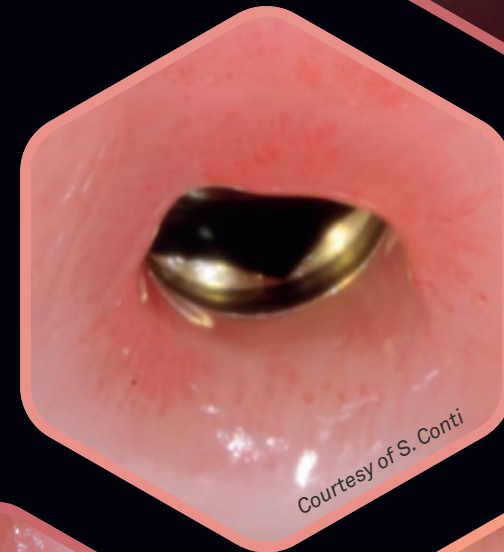
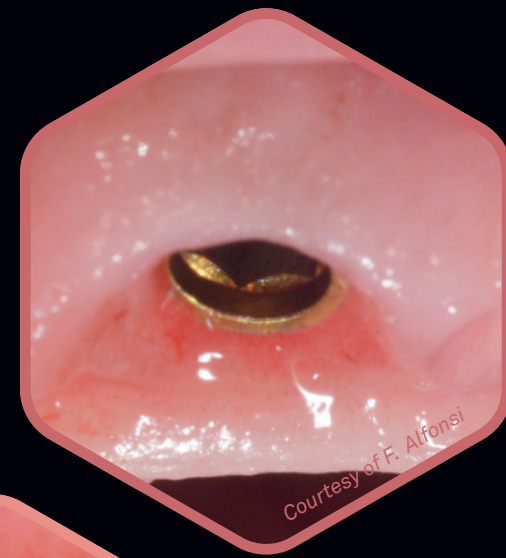
# PRAMA IS PINK FULL



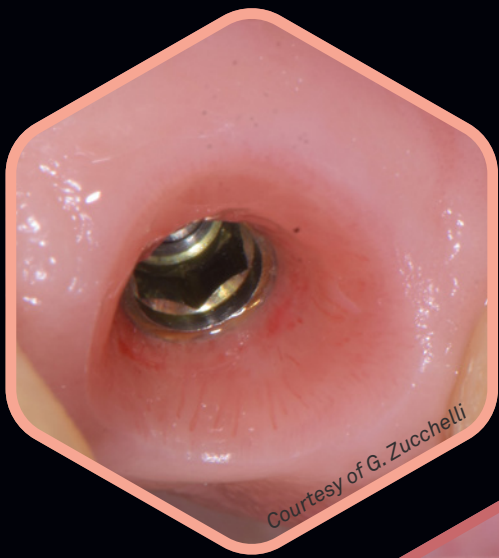
# Cos'è Pinkfull? È il tempo dei tessuti molli

Prama è il primo e unico impianto intramucoso, nato dall'attenzione per i **tessuti molli**, con lo scopo di renderli **sani, spessi e stabili nel tempo**. Questo approccio nasce dalla consapevolezza dell'importanza che riveste la componente sovraossea dell'impianto, che ha necessità di più spazio per svilupparsi e per creare una base connettivale ampia che permetta alle papille di svilupparsi. Questo punto di vista è condiviso non solo da molti parodontologi ma anche da clinici di tutte le estrazioni e ha rivoluzionato i canoni dell'implantologia:

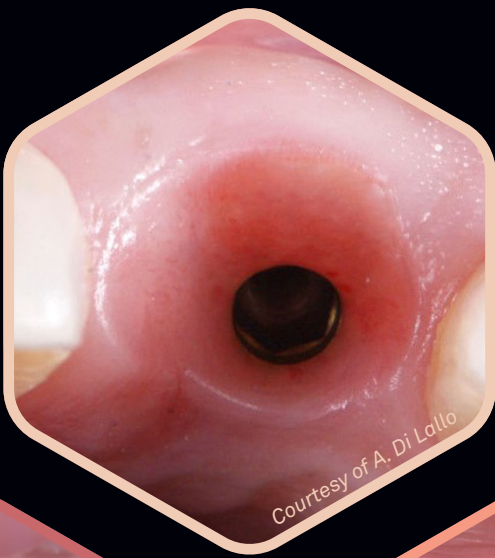
l'osservazione dei casi di successo ora si basa sullo spessore dei tessuti molli, sull'adesione degli stessi alla porzione convergente del collo o della componente protesica, sulla presenza di neoangiogenesi, sullo sviluppo delle papille e di un contorno protesico corrispondente a quanto pianificato.



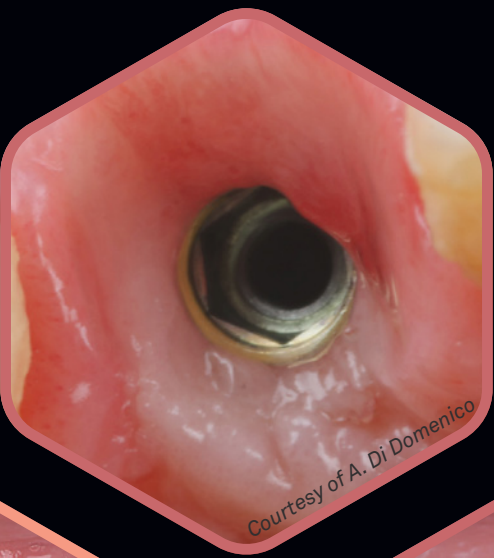




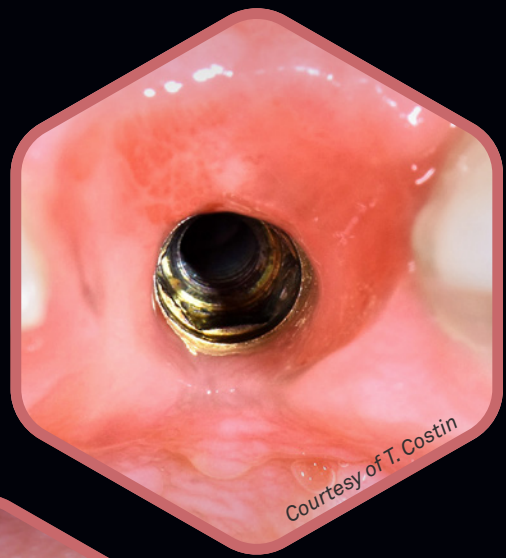
Courtesy of G. Zucchelli



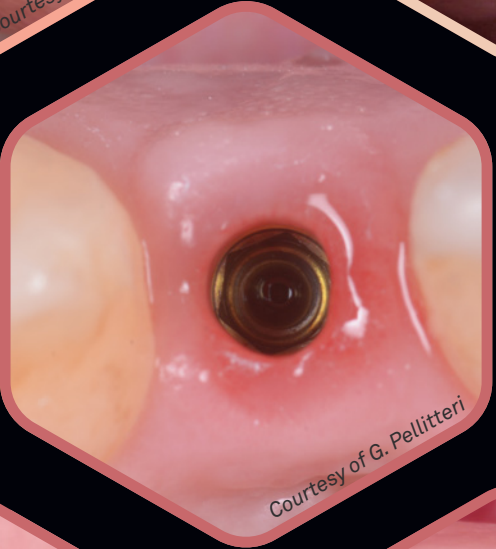
Courtesy of A. Di Lallo



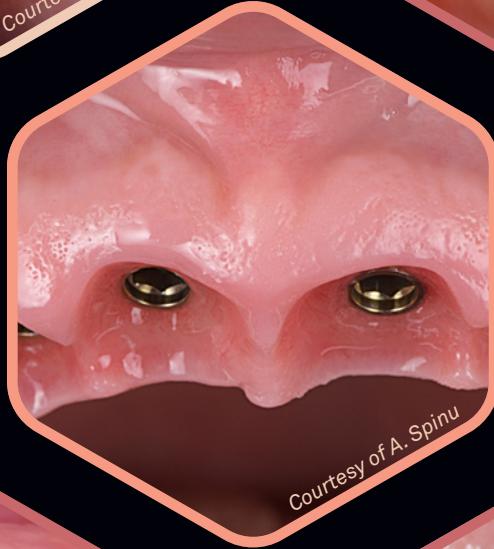Courtesy of A. Di Domenico



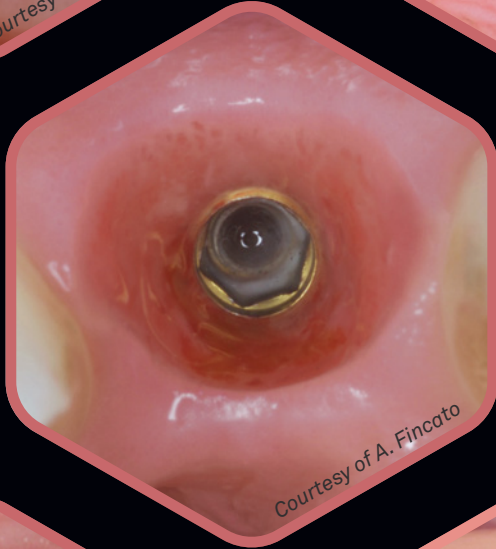
Courtesy of T. Costin



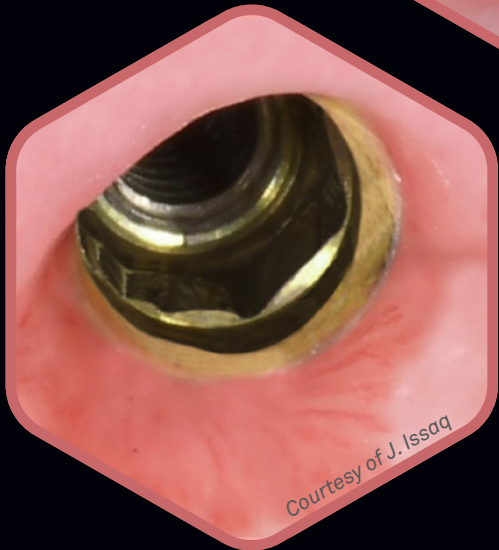
Courtesy of G. Pellitteri



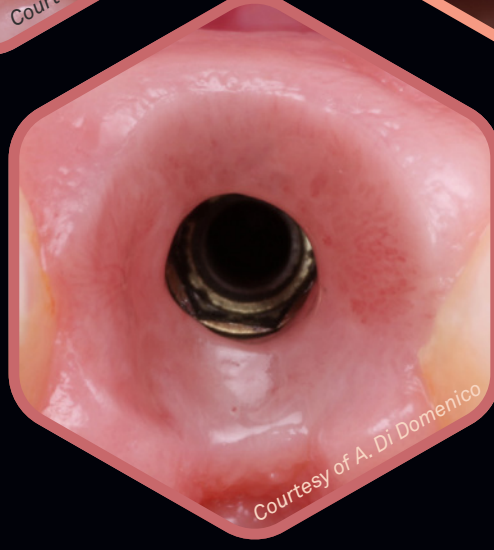
Courtesy of A. Spinu



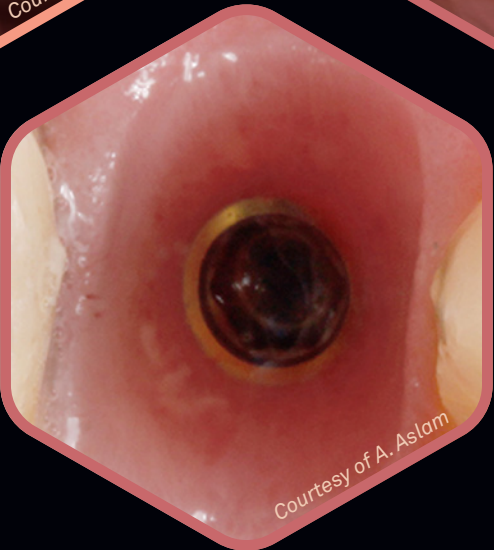Courtesy of A. Fincato



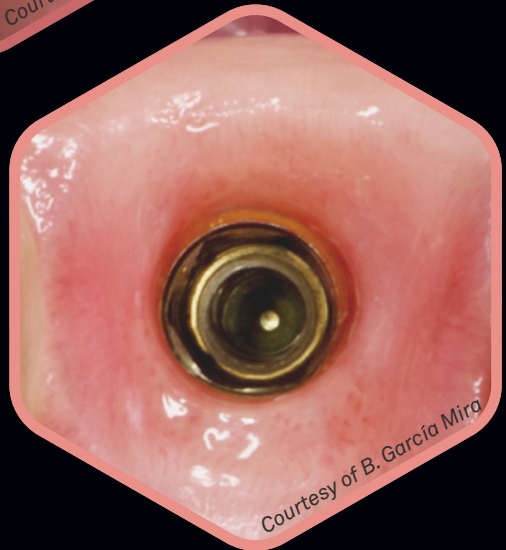
Courtesy of J. Issaq



Courtesy of A. Di Domenico



Courtesy of A. Aslam



Courtesy of B. Garcia Mira

# Prama il primo e unico impianto intramucoso


**Convergenza** ●

Collo giallo per  
maggior mimetismo ●

Unico per forma  
del collo e  
micromorfologia ●

**Più spazio ai  
tessuti molli** ●

La superficie ZirTi  
ottiene un ottimo BIC  
come dimostrato dalla  
ricerca clinica ●



● **Facilita il  
posizionamento della  
corona protesica  
in qualunque  
porzione del tragitto  
transmucoso**

● **Superficie UTM  
ideale per i  
tessuti molli e per  
i tessuti duri**

● **Connessione  
unica**

● **Protocolli  
predicibili**

● **Benefici  
biologici**




# I colli Prama

Quali sono le caratteristiche che rendono Prama intramucoso?

Prima tra tutte la presenza di un collo disponibile in **tre differenti altezze** (da 1.80 mm a 3.80 mm) caratterizzato da una **geometria convergente**: indipendentemente dal diametro endosseo dell'impianto, il diametro di connessione è sempre il medesimo. In questo modo, lo spazio che nei tradizionali impianti transmucosi è occupato dal titanio, è qui lasciato libero a disposizione della ricrescita dei tessuti. Gli impianti **Prama Regular Neck** e **Long Neck** sono più indicati per compensare eventuali discrepanze in caso di siti post-estrattivi o creste asimmetriche.


**Gli impianti Prama Short Neck** sono invece più indicati in presenza di tessuti sottili e per la zona estetica.



# Due forme in risposta ad ogni situazione clinica


Gli impianti Prama sono disponibili con una nuova morfologia endossea Power.

La **morfologia cilindrica** degli impianti Prama, con oltre 18 anni di esperienza clinica alle spalle, consente di poter sempre sfruttare il design implantare in funzione del sito e dell'utilizzo più appropriato. In particolare, il **corpo cilindrico con apice marcatamente rastremato**, favorisce l'**inserimento in osso duro, scarsamente vascolarizzato e fortemente corticalizzato**; inoltre garantisce la massima superficie di contatto osso-impianto, a favore della percentuale di BIC (Bone-to-Implant Contact) ottenibile.



L'impianto Prama, con **morfologia conica (RF)** risulta particolarmente **indicato in caso di osso scarsamente mineralizzato**, dove grazie alla sua conformazione riesce ad ottenere la massima stabilità. L'apice arrotondato degli impianti Prama RF li rende ottimali anche in caso di rialzi di seno mascellare.

Il corpo endosseo di entrambe le morfologie implantari presenta una superficie ZirTi, sabbata e mordenzata, la cui rugosità è in grado di aumentare notevolmente il contatto osso-impianto promuovendo l'osteointegrazione. La superficie ZirTi si è dimostrata affidabile anche nel caso di pazienti compromessi, soprattutto quando coadiuvata dal sigillo dei tessuti molli che si crea attorno al collo di Prama.



Marchio V, Derchi G, Cinquini C, Miceli M, Gabriele M, Alfonsi F, Barone A, **Tissue level implants in healthy versus medically compromised patients: a cohort comparative study**, *Minerva Stomatologica* 2020 mese;69(0):000-000, Doi: 10.23736/S0026-4970.20.04359-9




# Convergenza e UTM

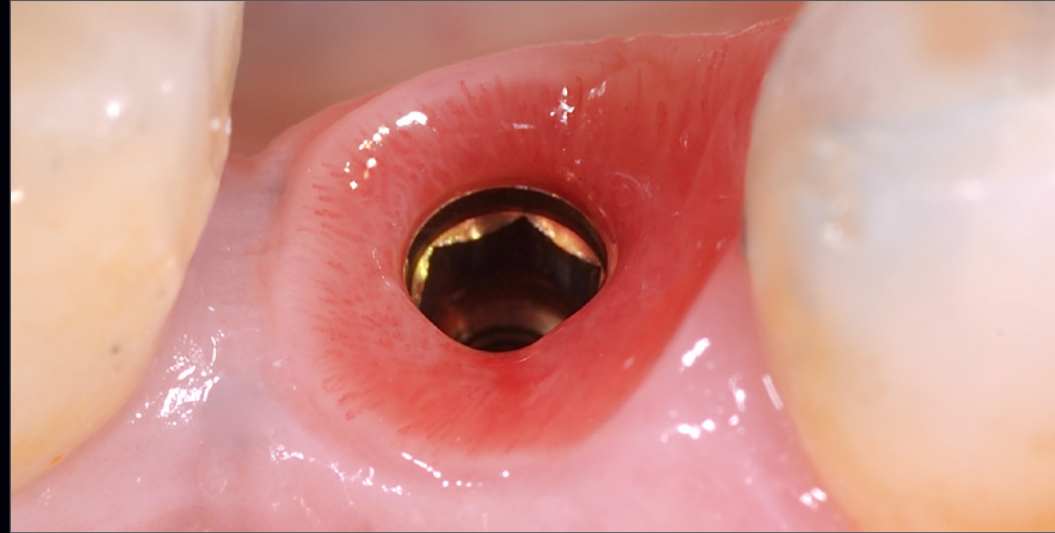
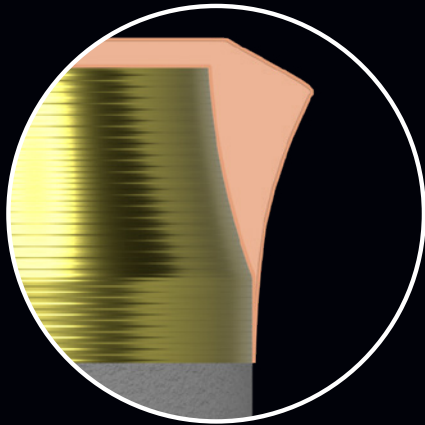
## Più spazio ai tessuti molli

La **morfologia convergente del collo Prama** permette di recuperare la porzione di tessuto molle che con un impianto transmucoso tradizionale verrebbe occupata dal titanio del collo implantare. La convergenza di Prama fa sì che i volumi intorno alla porzione coronale dell'impianto vengano invece riempiti di coagulo e di importanti fattori di ricrescita, che si trasformano in tessuti molli spessi e funzionali.

*Profilo convergente dell'impianto Prama*



*Profilo divergente dei tradizionali impianti transmucosi*



*Courtesy of dr. Andrea Di Domenico*

L'ispessimento della gengiva che circonda il collo Prama rappresenta un beneficio indiscusso nei pazienti con biotipo sottile, nei quali un'opportuna gestione del posizionamento e dei tessuti molli consente di ottenere eccellenti risultati estetici.



Palombo D., Rahmati M., Vignoletti F., Sanz-Esporrin J., Haugen H. J., Sanz M.,  
**Hard and soft tissue healing around implants with a modified implant neck configuration: An experimental in vivo preclinical investigation,**  
*Clin Oral Impl Res.* 2021;00:1-15.

Mandillo-Alonso V, Cascos Sanchez R, Antonaya-Martin JL, Laguna-Martos M,  
**Evaluation of peri-implant soft and hard tissues behavior in screw-retained crowns by the biologically oriented preparation technique: Ambispective longitudinal analytical study,**  
*J Clin Exp Dent.* 2022 Jan; 14(1): e64-e71, doi: 10,4317/jced,58924

# Convergenza e UTM

## Migrazione verticale e stabilità dei tessuti molli

La morfologia della porzione implantoprotesica in contatto diretto con i tessuti molli è cruciale per la guarigione di questi tessuti. I miofibroblasti e le fibre di collagene si contraggono, spingendo i tessuti verso il collo più stretto dell'impianto Prama. Questa forma convergente favorisce la ricrescita coronale dei tessuti molli, stabilizzandoli e supportando la guarigione e la rigenerazione dei tessuti duri. In una situazione ottimale, il tessuto connettivo si ispessisce creando un percorso transmucoso alto e stabile intorno al collo dell'impianto, contribuendo alla sua rigenerazione e conferendo un aspetto sano e naturale. Nei tradizionali impianti con collo divergente, le fibre migrano verso il collo più stretto, ma in direzione apicale, riducendo la rigenerazione dei tessuti molli. La superficie UTM e la morfologia convergente del collo favoriscono la formazione di un anello di tessuto stabile attorno all'impianto, mantenendo le fibre ben adese al titanio. Questa evidenza biologica si traduce nella formazione di tessuto cheratinizzato intorno al collo Prama fin dalle prime fasi della guarigione, che rimane stabile nel tempo e si adatta alla forma della corona.



*Istologia a 6 mesi in umano: visione totale (A), dettaglio (B), che evidenzia l'andamento delle fibre circolari nel comparto di tessuto spesso attorno al collo dell'impianto Prama visto dall'alto.*

Valente N.A., Wu M., Toti P., Derchi G., Barone A,  
**Concave/convergent versus parallel/divergent implant transmucosal profiles impact on hard and soft peri-implant tissues: a systematic review with meta-analysis,**  
*Int J Prosthodont . Sep/Oct 2020;33(5):553-564. doi: 10.11607/ijp.6726*

Agustin-Panadero R, Martinez-Martinez N, L. Fernandez-Estevan, J. Faus-Lopez, F. Sola-Ruiz,  
**Influence of transmucosal Area Morphology on Peri-implant bone loss in tissue-level implants,**  
*The International Journal of Oral & Maxillofacial Implants, 2019; 34: 947-952. doi: 10.11607/jomi.7329*

*Courtesy of dr. Antonio Rocci and prof. Marco Gargari*



# Convergenza e UTM


## Maggior densità di fibre

CLINICAL  
ORAL IMPLANTS  
RESEARCH

Influence of abutment macro- and micro-geometry on orphologic and morphometric features of peri-implant connective tissue

L. Canullo, A. Giuliani, M. Furlani, M. Menini, A. Piattelli, G. Iezzi

Un rivoluzionario studio istologico in umano appena pubblicato sul Clinical Oral Implants Research, elaborato per mezzo di **tomografia al sincrotrone**, ha dimostrato che la **sinergia tra il profilo convergente della componente intramucosa e la superficie UTM** migliora l'adesione e l'attivazione **precoce dei fibroblasti**, favorendo la formazione di un sigillo biologico e promuovendo l'integrazione dei tessuti molli perimplantari. La **tomografia al sincrotrone**, insieme alla significativa differenza nell'altezza del tessuto connettivo (spessore verticale) tra gruppi convergenti e divergenti, ha anche evidenziato l'effetto significativamente positivo della **superficie microrigata 3D UTM** (CONV-UTM) rispetto a quella convergente macchinata (CONV-MAC) e, ancor più, rispetto a quella divergente (DIV-MAC) in termini di densità dei fasci di collagene che si intrecciano.

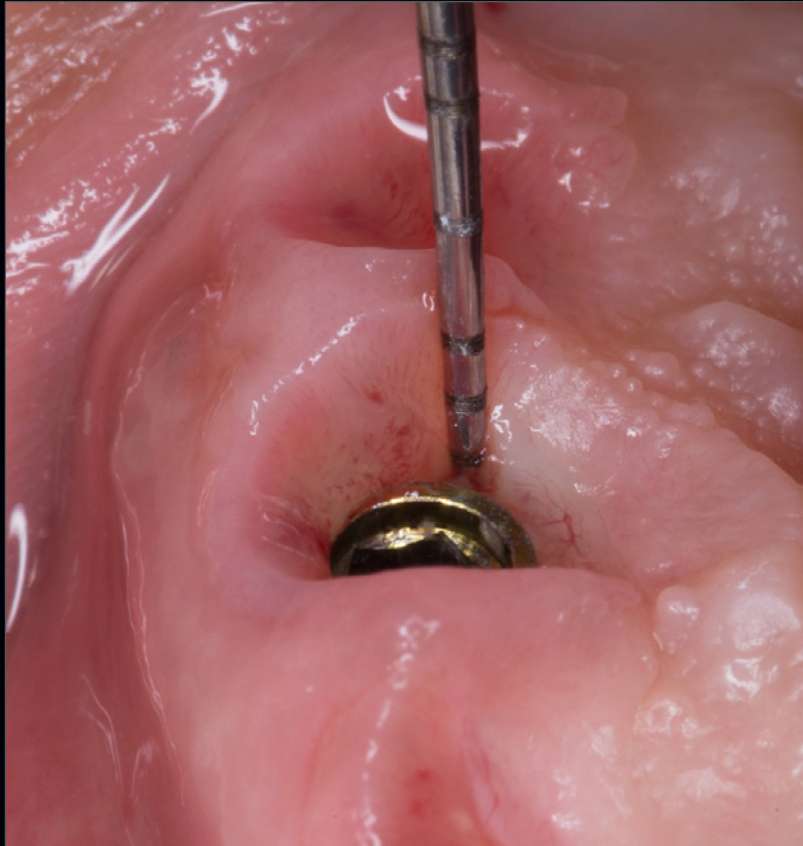


*Microscopia a luce polarizzata della sezione longitudinale del tessuto molle intorno all'abutment convergente UTM. Il colore blu chiaro (freccette rosse) indica le fibre di collagene parallele al profilo verticale dell'unità impianto-abutment, mentre il colore blu scuro mostra le fibre di collagene che corrono perpendicolarmente o circolarmente all'unità impianto-abutment.*

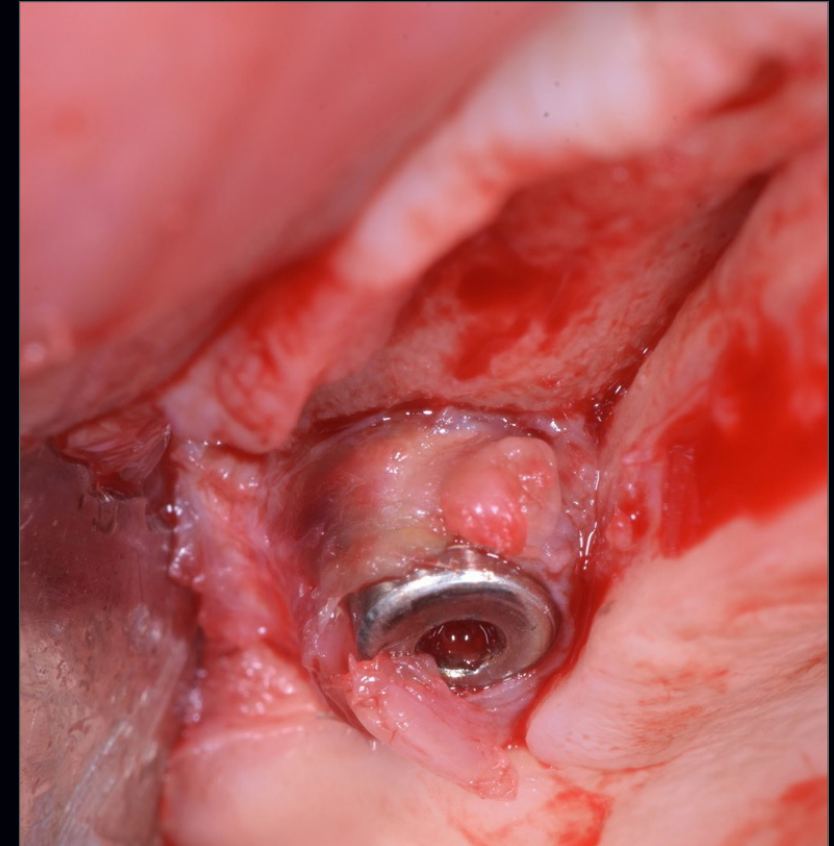
Lo studio ha dimostrato l'**effetto positivo** della macrogeometria degli **abutment convergenti** rispetto a quelli tradizionali divergenti in termini di densità fibre collagene. La geometria convergente della porzione implantoprotesica a contatto con i tessuti molli riveste un ruolo chiave nella qualità della guarigione perimplantare.

# Prova a sondare!

I benefici apportati dalla convergenza del collo, associati a quelli della superficie UTM, consentono di ottenere **un efficace sigillo a livello dell'area del solco protesico**: il risultato al sondaggio è un **solco corto e orizzontale**, che si traduce in un risultato estetico di alta valenza con **tessuti stabili e funzionali**.



*Courtesy of dr. Lucas Pedrosa*



*Courtesy of dr. Giuseppe Pellitteri*

Durante l'apertura del lembo per l'inserimento di un secondo impianto adiacente all'esistente, le fibre collagene attorno al collo Prama sono fortemente adese, a riprova del sigillo biologico che si crea in quest'area.



# Convergenza e UTM


## Accelerazione del processo di guarigione

Immagine al microscopio elettronico della superficie UTM sul collo dell'impianto Prama.  
Immagine Sweden & Martina

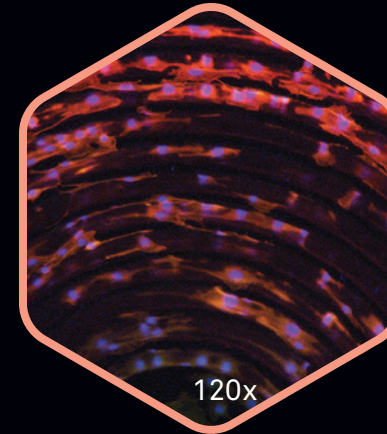
Le **superfici implantari** costituiscono il substrato con cui si interfacciano le strutture biologiche dopo l'inserimento della fixture, e attivano dei segnali che determinano una risposta diversa in termini di proliferazione ed organizzazione cellulare.

Con queste premesse Sweden & Martina ha messo a punto il **trattamento UTM** (Ultrathin Threaded Microsurface): una microspira con passo di 60 micron che percorre tutto il collo degli impianti e che nell'impianto Prama offre una guida al movimento unidirezionale dei fibroblasti per tutta la lunghezza del tragitto tras mucoso.

Il beneficio biologico è quello di permettere una rapida attività cellulare a basso consumo di energia, ma il beneficio clinico, che con Prama è eclatante, è **l'accelerazione del processo di guarigione e un mantenimento a lungo termine di un tessuto stabile e sano.**



*Disposizione di miofibroblasti murini sulla superficie UTM dopo 72 ore osservati con microscopia a fluorescenza - sperimentazione in vitro.*



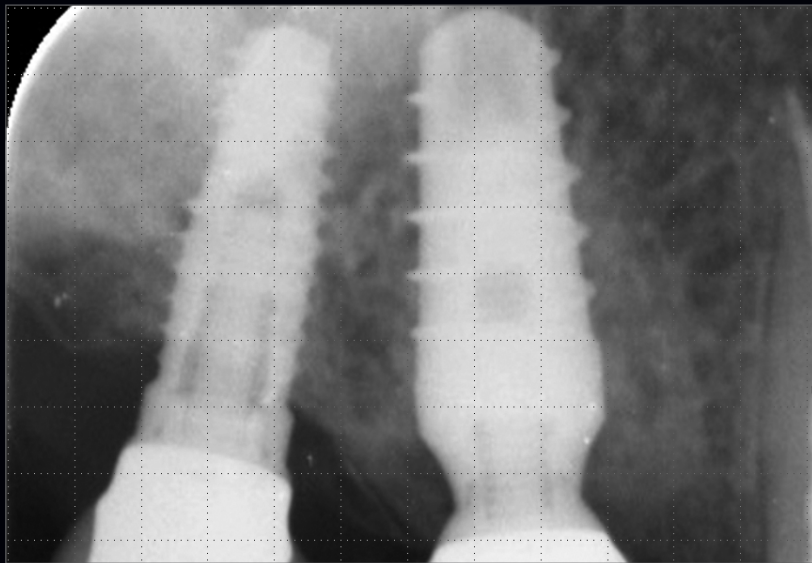
*Le coppie di nuclei vicini ma già separati e ben distinguibili in blu mostrano come a 72 ore i fibroblasti siano in fase di citodieresi, quindi prossimi alla duplicazione completa. Questo comportamento delle cellule a contatto con l'UTM si traduce clinicamente in una rapida guarigione dei tessuti molli.*

Courtesy of Centro di Odontoiatria dell'Università degli Studi di Parma.

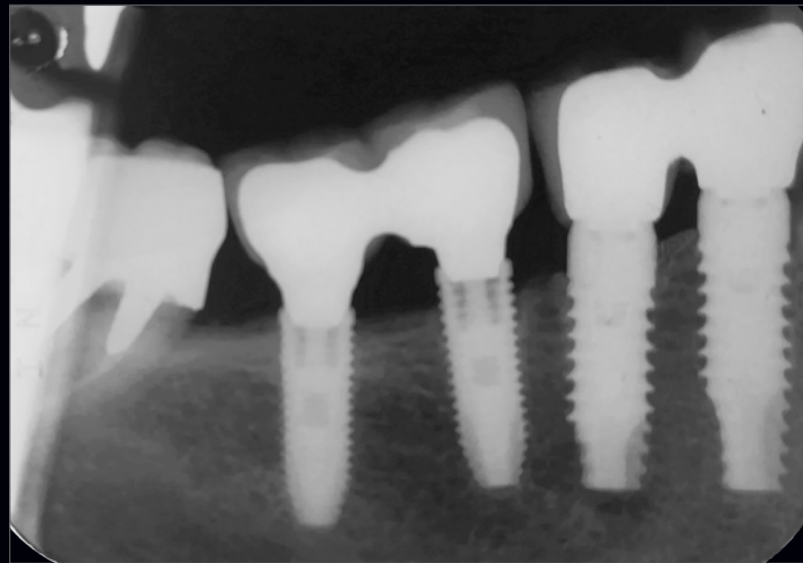
# Platform switching orizzontale e verticale

## Stabilità dei tessuti

Da molti anni ormai la letteratura scientifica si occupa del concetto di **platform switching**, la tecnica di riabilitazione protesica che prevede l'utilizzo di abutment di diametro inferiore alla piattaforma implantare al fine di migliorare la distribuzione biomeccanica del carico protesico, ma soprattutto per distanziare la connessione protesica dall'osso cervicale allontanando dall'osso il punto critico di infiltrato batterico. È proprio da questa esperienza che nasce l'idea di **massimizzare con il collo Prama il platform switching, sfruttandone sia la componente orizzontale che quella verticale**. Un altro grande vantaggio della geometria del collo Prama è dato dalla possibilità di chiudere l'interfaccia impianto-pilastro all'interno del manufatto protesico, proteggendo così la connessione dall'infiltrato batterico e allontanando ulteriormente il rischio di infezioni perimplantari.



Courtesy of Dentisti Vignato



Courtesy of dr. Marco Gargari

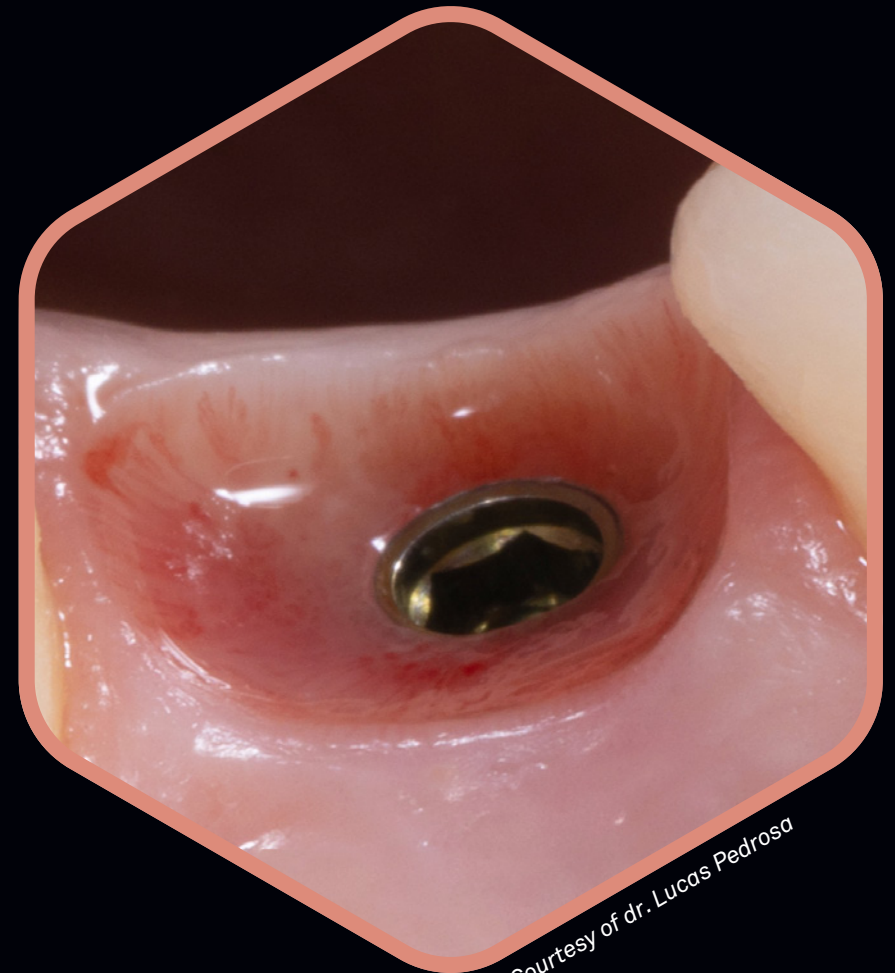
Cabanes Gumbau G, Pascual-Moscardò A, Penarrocha-Oltra D, Garcia-Mira B, Aizcorbe-Vicente J, Penarrocha-Diago M, **Volumetric variation of peri-implant soft tissues in convergent collar implants and crowns using the biologically oriented preparation technique**, *Med Oral Patol Oral Cir Bucal*. 2019 Sep 1;24(5):e643-e651. doi: 10.4317/medoral.22946

Canullo L, Fedele GR, Iannello G, Jepsen S. **Platform switching and marginal bone-level alterations: the results of a randomized-controlled trial**. *Clin. Oral Impl. Res.* 21, 2010; 115-121

# Collo dorato: grande mimetismo

Il **collo transmucoso** dell'impianto Prama viene sottoposto ad un trattamento di anodizzazione che gli conferisce il caratteristico colore giallo paglierino dorato, in modo che sia mimetico sotto i tessuti molli anche quando il biotipo del paziente è sottile.

Anche il pilastro preformato viene sottoposto al medesimo trattamento, in modo da creare continuità tra impianto e protesi. Il titanio anodizzato non solo non aumenta l'accumulo di placca batterica rispetto a quello non anodizzato, ma anche rispetto alla zirconia.



Courtesy of dr. Lucas Pedrosa

Bressan E., Paniz G., Lops D., Corazza B., Romeo E., Favero G.

**Influence of abutment material on the gingival color of implant-supported all-ceramic restorations: a prospective multicenter study**

*Clin Oral Implants Res* . 2011 Jun;22(6):631-7.

Sbricoli L, Paniz G, Abate D, Saldan A, Palu G, Bressan E.

**Influence of abutment material and detersion protocol on bacterial adhesion: An in vitro study.**

*J Oral Science Rehabilitation*. 2018 Mar;4(1):32–36.

Canullo L, Menini M, Covani U, Pesce P, **Clinical outcomes of using a prosthetic protocol to rehabilitate tissue-level implants with a convergent collar in the esthetic zone: a 3-year prospective study,**

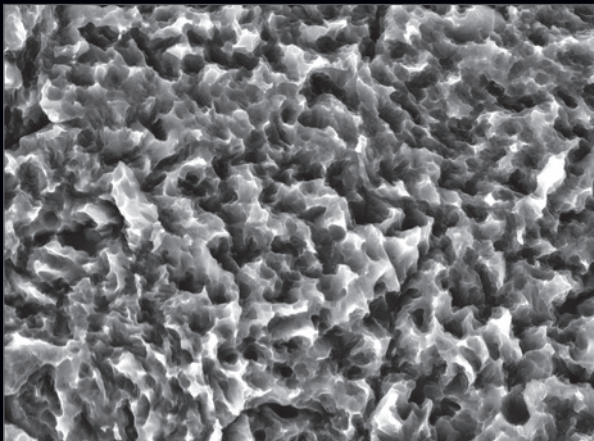
*J Prosthet Dent*. 2019 Jun 18. pii: S0022-3913(19)30077-0. doi: 10.1016/j.prosdent.2018.12.022




# La superficie ZirTi

## Osteointegrazione documentata

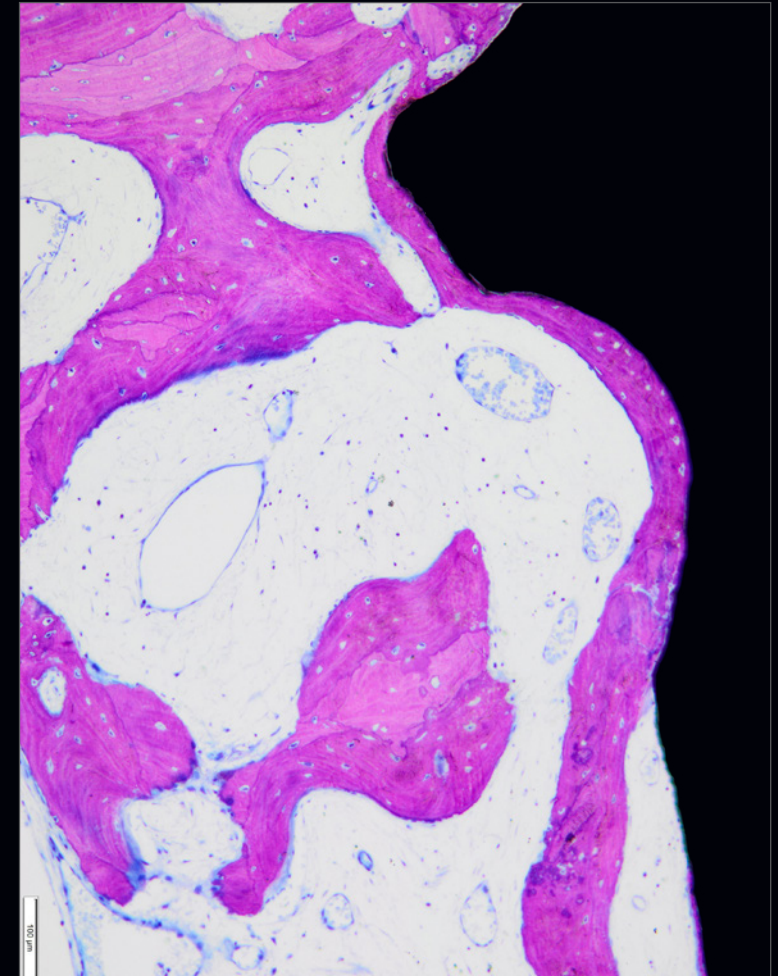
La **superficie ZirTi** è ottenuta con un processo tramite sabbiatura con ossido di zirconio e successiva acidatura con acidi minerali. Il trattamento conferisce una topografia a cui gli osteoblasti hanno dimostrato di adattarsi intimamente e su cui proliferano rapidamente. Con la sua rugosità di 1.3-1.7  $\mu\text{m}$  rientra perfettamente nei parametri definiti dalla 2° Consensus Conference dell'EAO per ottenere un ottimo BIC.



*Immagine al SEM della superficie ZirTi.*



*Immagine di una porzione di superficie ZirTi ottenuta tramite microscopio confocale: sono apprezzabili la micromorfologia della superficie e la regolarità dei picchi derivanti da trattamenti di sabbiatura e mordenatura.*



*In questa istologia in umano in osso scarsamente mineralizzato è ben visibile uno strato di osso neoformato che procede sulla superficie ZirTi.*


*Courtesy of dr. Antonio Rocci and prof. Marco Gargari*

# La forza della pulizia con plasma reattivo

## Risposta biologica significativa

Rimozione totale dei  
residui di produzione dalla  
superficie dell'impianto

Maggiore quantità di superficie di titanio  
pulito a contatto con l'osso

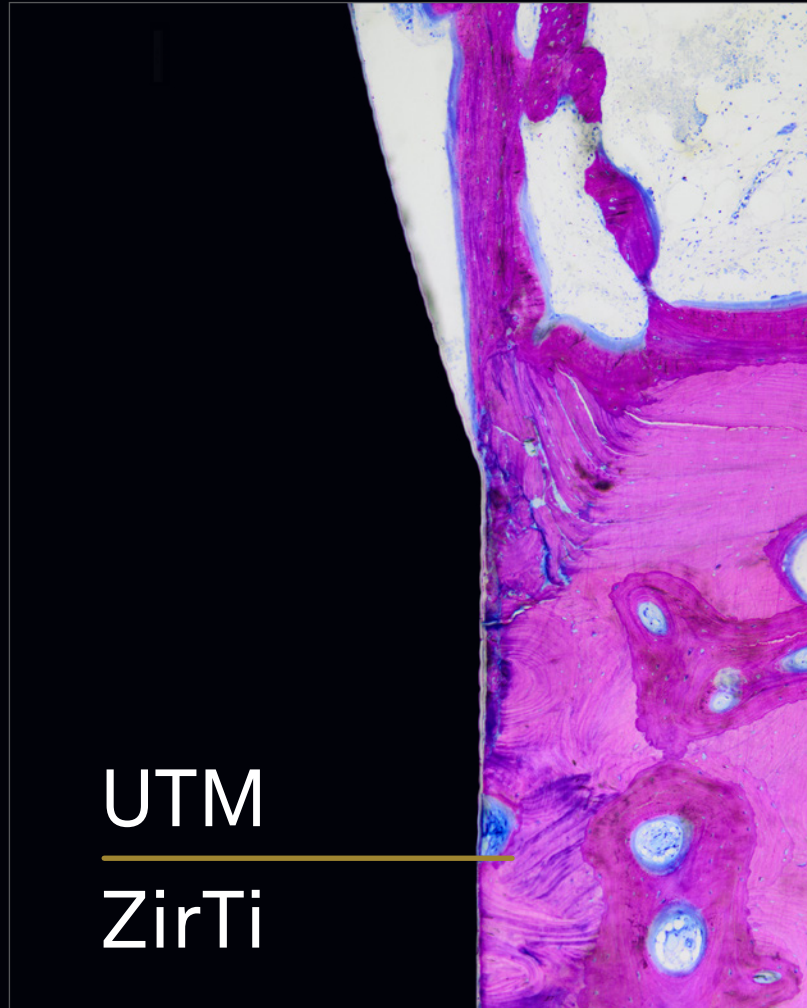


Aumento della coesione  
delle proteine

Riduzione del tempo di reazione tra le cellule  
e il titanio

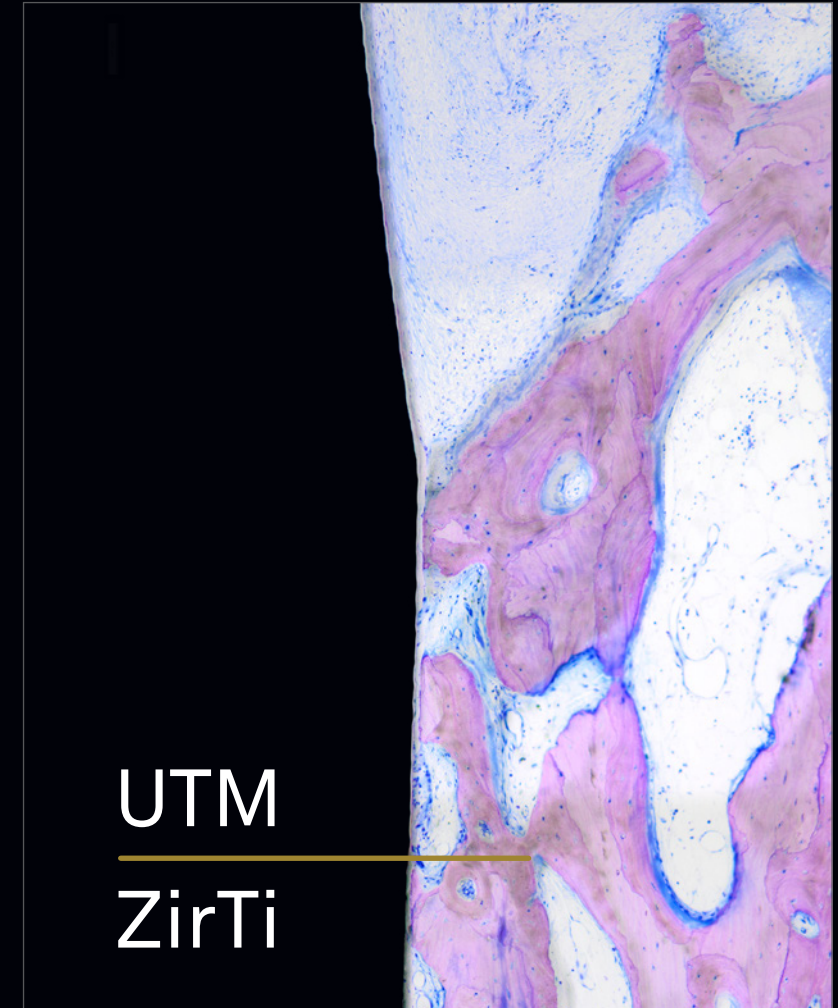
# UTM e posizionamento intramucoso

Non tutte le superfici sono adeguate per dialogare sia con i tessuti molli che con i tessuti duri. Nel caso del **trattamento UTM** la microspira che corre lungo tutto il collo implantare ha dimostrato di essere un ottimo substrato sia per i fibroblasti che, se a contatto con l'osso, per gli osteoblasti mostrando dal punto di vista istologico e radiografico una perfetta osteointegrazione. La ricerca istologica condotta prima in animale e poi in umano mostra non solo la presenza a 3 mesi di **tessuto osseo mineralizzato a contatto con la porzione cilindrica del collo Prama inserito più in profondità**, ma anche un fronte di avanzamento osteoblastico che procede in senso coronale.



*Istologia di impianto Prama in umano a 3 mesi.*

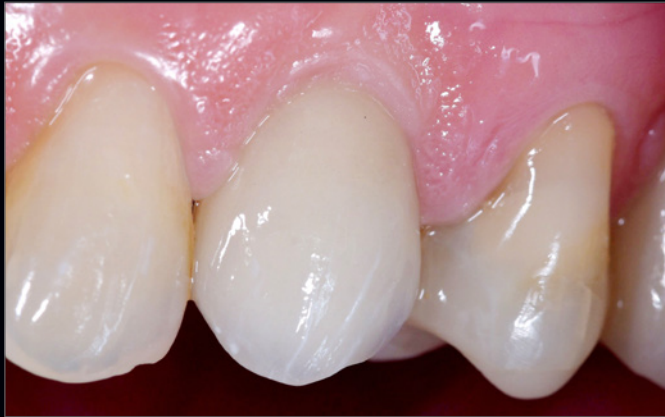*Courtesy of dr. Antonio Rocci and prof. Marco Gargari*



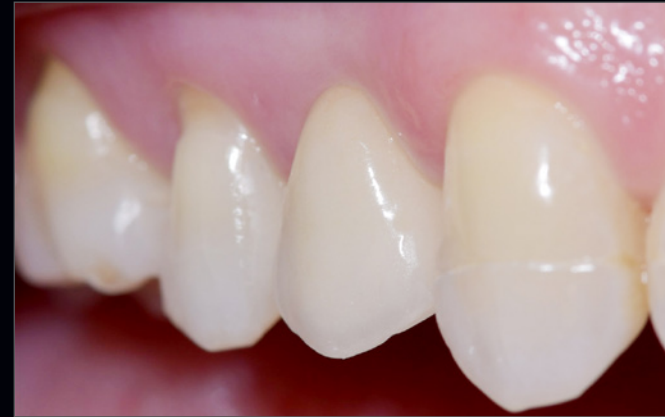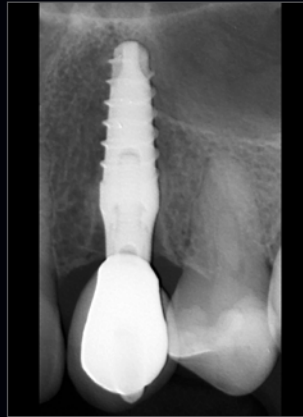


# UTM e posizionamento intramucoso

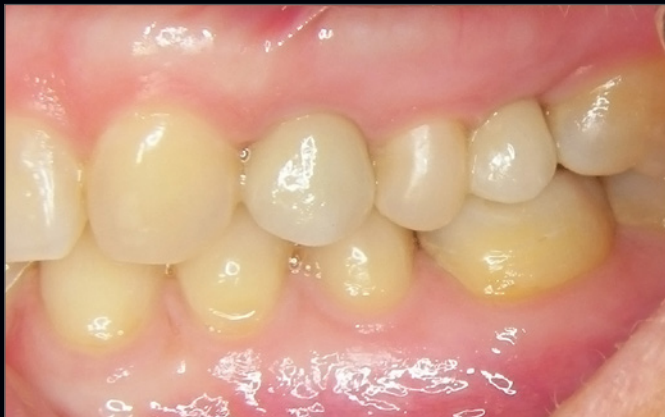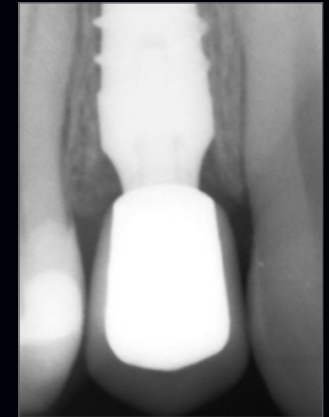
Sulla base delle evidenze istologiche sull'osteointegrazione della superficie UTM, è possibile affondare il collo di Prama nell'osso per ottenere il **posizionamento ideale**, ossia con la piattaforma protesica un millimetro sotto al margine coronale desiderato. L'esperienza dei clinici ha dimostrato che questo approccio non solo permette di ottenere un'eccellente estetica, ma mantiene tessuti duri e molli sani e stabili nel tempo.



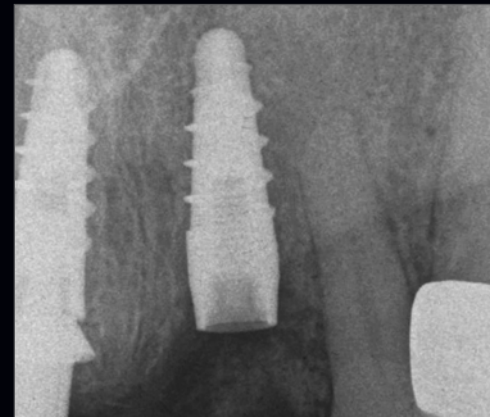
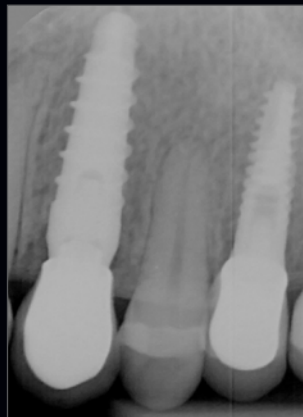Courtesy of Dentisti Vignato



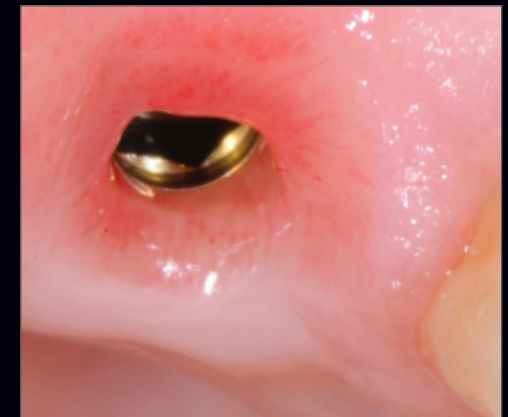Courtesy of Dentisti Vignato



Courtesy of dr. Guillermo Cabanes Gumbau

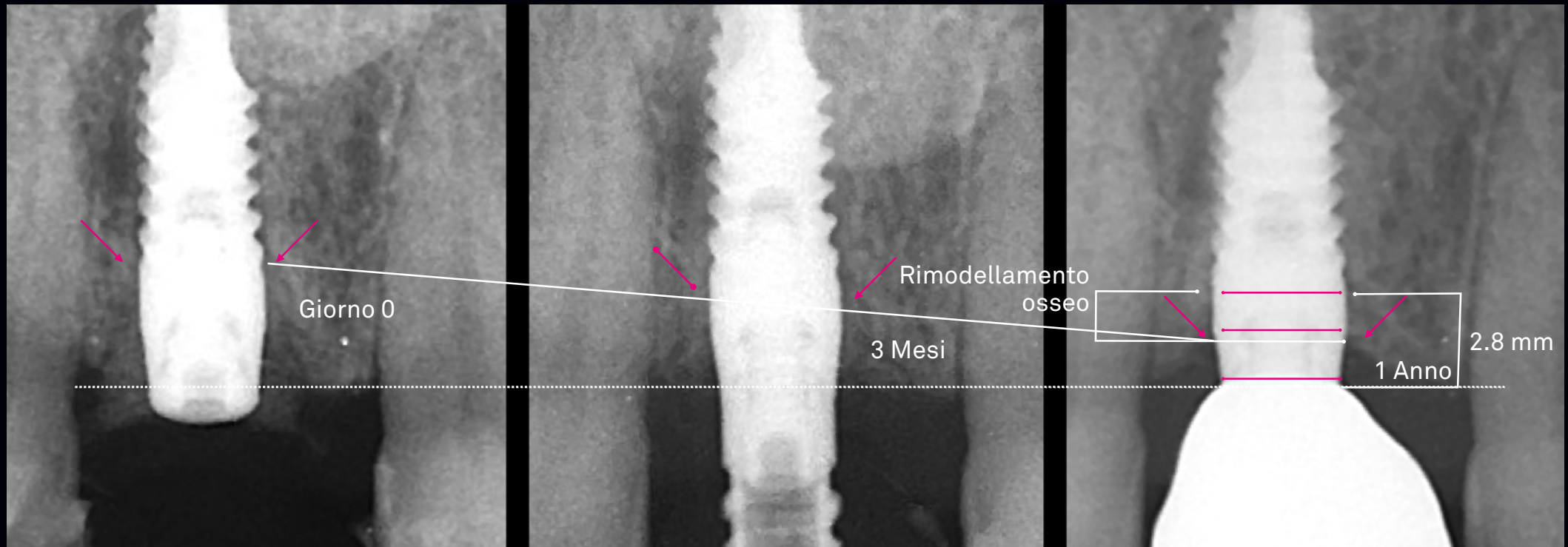


Courtesy of dr. Stefano Conti



# Guarda cosa fa all'osso!

Il rimodellamento osseo e la neoformazione del tessuto molle avvengono immediatamente in direzione apicale della piattaforma dell'impianto, garantendo il sigillo biologico e il successo dell'impianto.



*Courtesy of dr. Stefano Conti*



Guarda il caso clinico completo

Canullo L., Tallarico M., Pradés G., Marinotti F., Loi I., Cocchetto R.,

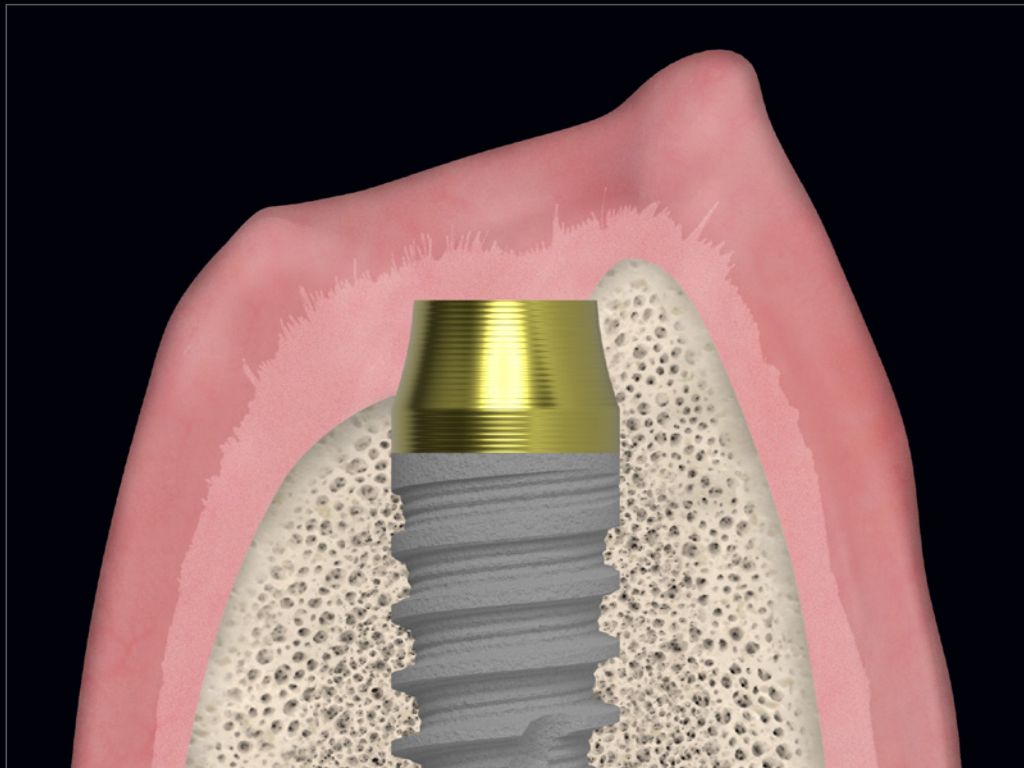
Soft and hard tissue response to an implant with a convergent collar in the esthetic area: preliminary report at 18 months,

*Int J Esthet Dent* 2017; 12:2-19:

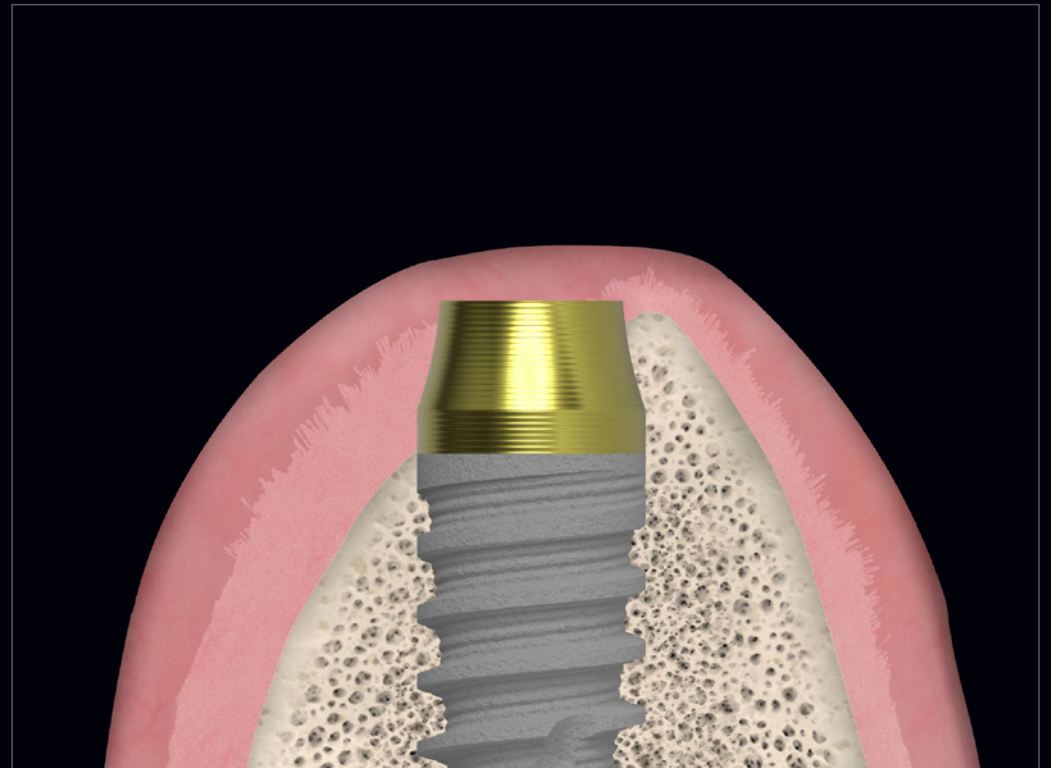
# È chirurgicamente versatile nei siti post-estrattivi

L'esperienza dei clinici ha dimostrato che nelle **riabilitazioni post-estrattive** immediate è possibile preservare i picchi ossei degli alveoli residui perché il collo convergente favorisce il mantenimento di tessuti spessi e sani. La morfologia a tronco di cono iperbolico permette di conservare tutto l'osso circolare e di dare spazio al coagulo, mentre il trattamento UTM (Ultrathin Threaded Microsurface) del collo consente una stabilizzazione e una organizzazione delle fibre ottimale che accelera il processo di guarigione.

Tutti questi aspetti contribuiscono alla rigenerazione naturale dell'osso circolare dimostrando che le peculiarità chirurgiche e morfologiche dell'impianto Prama giocano un ruolo primario per ottenere gli ottimi esiti biologici ed estetici a cui oramai gli utilizzatori Prama sono abituati.



Alveolo post-estrattivo



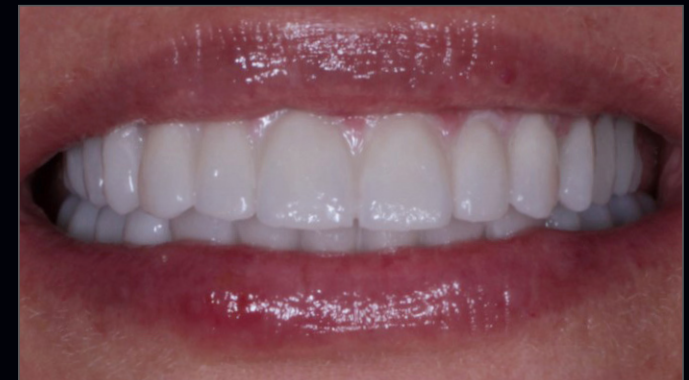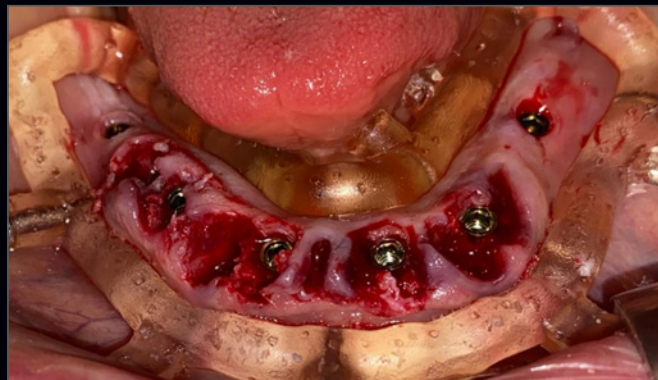
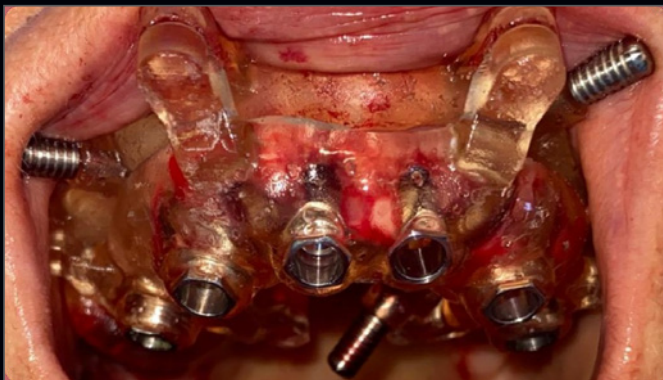
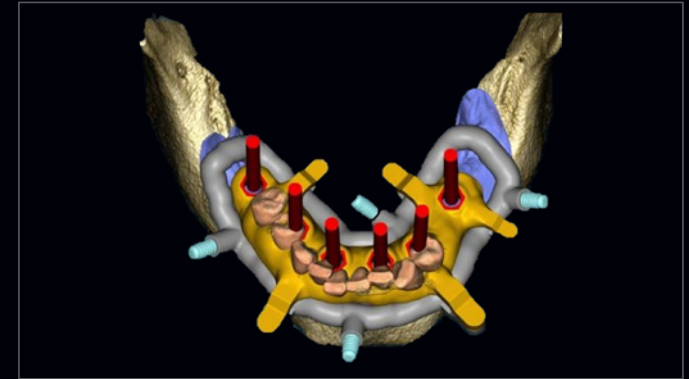
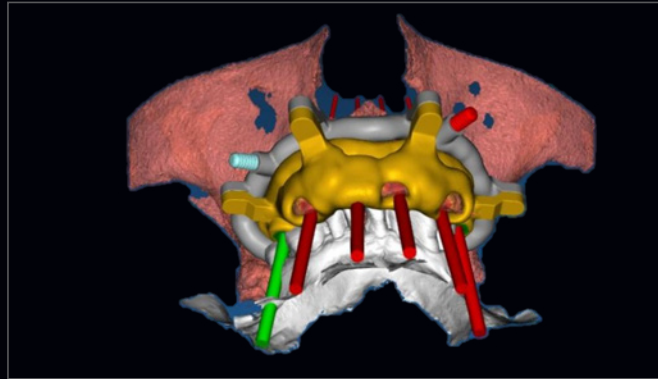
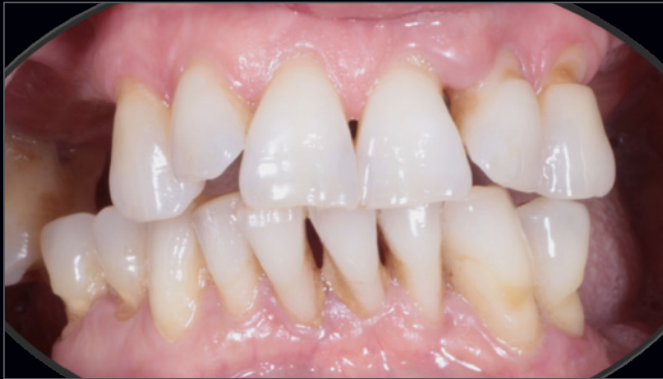Guarigione



# È chirurgicamente versatile

## Riabilitazione post-estrattiva di arcata completa full digital con progettazione protesicamente orientata

Nelle **riabilitazioni post-estrattive immediate** con Prama, l'esperienza dei clinici ha dimostrato che è possibile preservare i picchi ossei degli alveoli residui perché il collo convergente non interferisce con il giusto posizionamento della porzione irruvidita rispetto alla cresta ossea e allo stesso tempo lascia ampio spazio al coagulo, favorendo il mantenimento di tessuti spessi e sani.



*La conservazione dei picchi ossei determina il mantenimento dei volumi di supporto alla protesi.*

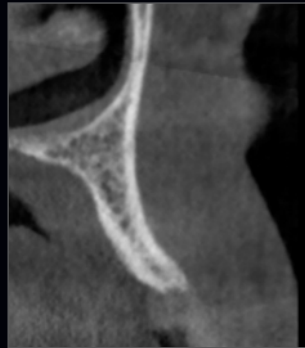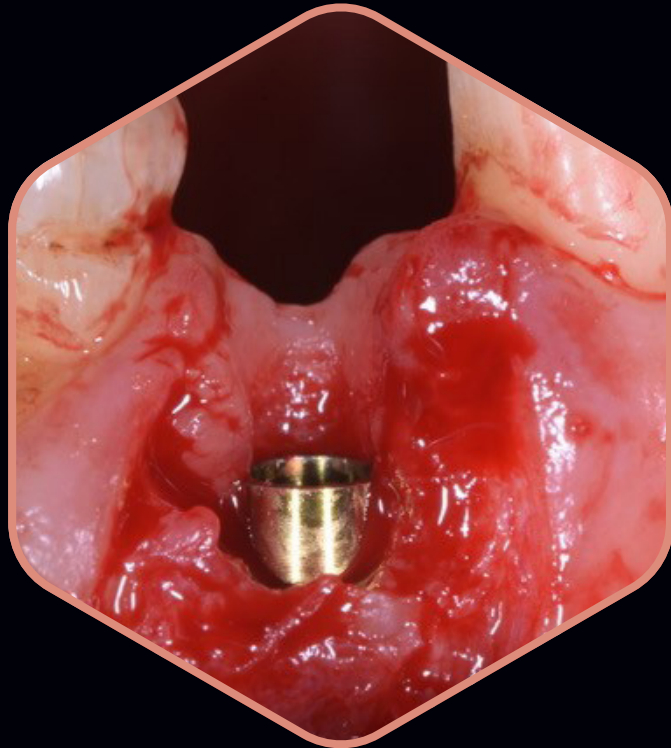


# È chirurgicamente versatile

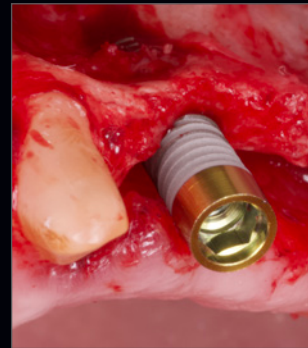
## Creste sottili

Di fronte a **creste particolarmente sottili**, o con conformazione a lama di coltello nella quale la parte più coronale della cresta è molto sottile, per poi allargarsi ampiamente dopo qualche millimetro, l'utilizzo di impianti bone level o transmucosi con tradizionale morfologia divergente obbligherebbe a ricorrere a materiale da rigenerazione per coprire le spire esposte, proteggendo poi il sito con membrane.

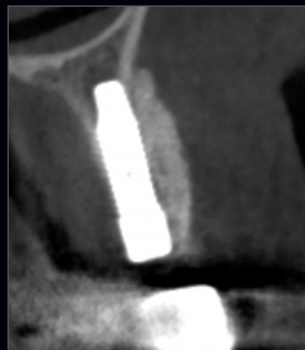
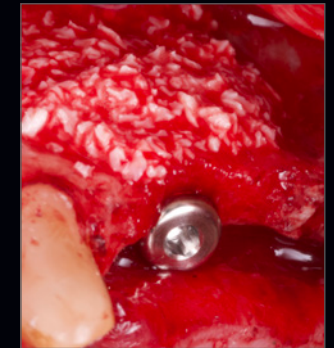
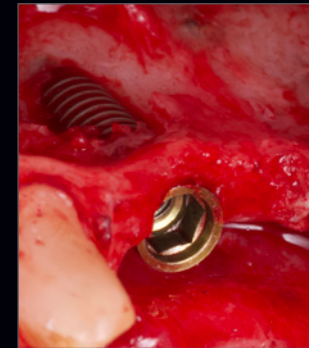
Prima consente di affrontare questo tipo di sfide cliniche con maggiore predicibilità e tranquillità.



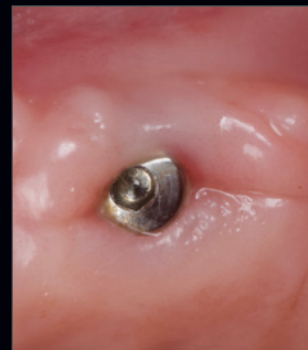Situazione iniziale



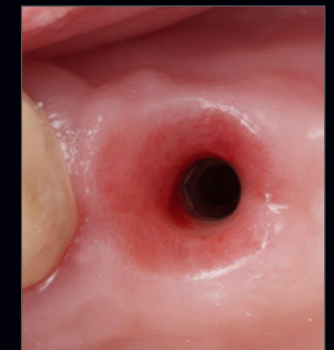
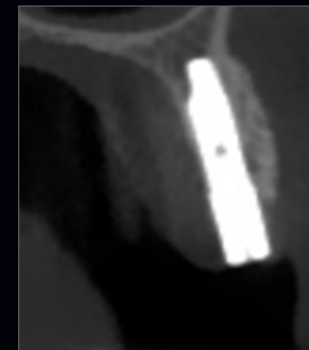
Inserimento dell'impianto Prama Slim, che grazie alla sua geometria sfrutta al massimo la scarsa disponibilità ossea. Compensazione del difetto con particolato di osso bovino mineralizzato deproteinizzato.



CBCT post-chirurgia



Guarigione clinica e radiografica a 13 mesi dalla chirurgia.




Guarigione clinica 15 mesi dopo la chirurgia.



# Una connessione, tutti i diametri, tutte le altezze

Gli impianti Prama sono disponibili in **4 diversi diametri**, 3.30 mm, 3.80 mm, 4.25 mm e 5.00 mm, accomunati da **un'unica piattaforma di connessione**, pari a 3.40 mm. Prama è caratterizzato dalla **connessione Collex**: la presenza di un collarino di supporto protesico, posizionato internamente alla connessione, garantisce **un'ottima stabilità protesica**, e al contempo conferisce una grande solidità alla riabilitazione. **L'esagono interno** di connessione è sinonimo di stabilità, e conferisce alla struttura protesica **un'ottima resistenza ai carichi masticatori**.








# Gamma protesica completa

Soluzioni convergenti senza spalla o base di appoggio, con profilo stretto o convergente, nei quali la corona può essere posizionata a diverse altezze (L-MD o L-MDT). Queste soluzioni favoriscono l'ispessimento dei tessuti molli perché lasciano più spazio al connettivo.

Quando la riabilitazione singola riguarda un ultimo elemento molare, si consiglia di utilizzare una soluzione protesica "Prima IN" che chiude intorno al collo implantare, consentendo una maggiore robustezza alla riabilitazione, anche alla luce degli importanti carichi masticatori tipici di quella zona. Le soluzioni protesiche "Prima IN" possono risultare una valida opzione anche nei casi in cui, per fattori legati alla risposta immunitaria del paziente, il rimodellamento osseo e tissutale raggiunto non fosse quello desiderato.



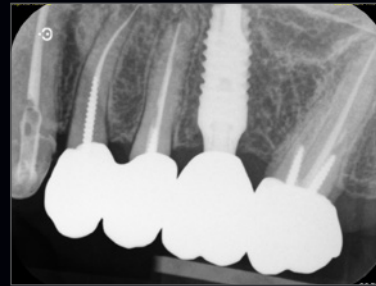Sistema conometrico CONICO: Protesi fissa senza viti e senza cemento, facilmente rimovibile in pochi secondi da parte del medico per ispezione e igiene. Utilizzabile sia per corone singole che per riabilitazioni multiple. Sigillo biologico e mantenimento di tessuti sani stabili nel tempo.

P.A.D.r: abutment semplici da inserire. Massima libertà ed ergonomia delle sovrastrutture. Anodizzazione rosa per un maggior mimetismo. L'ingombro limitato li rende idonei per riabilitazioni di arcate parzialmente o totalmente edentule in spazi orizzontali e verticali ridotti.

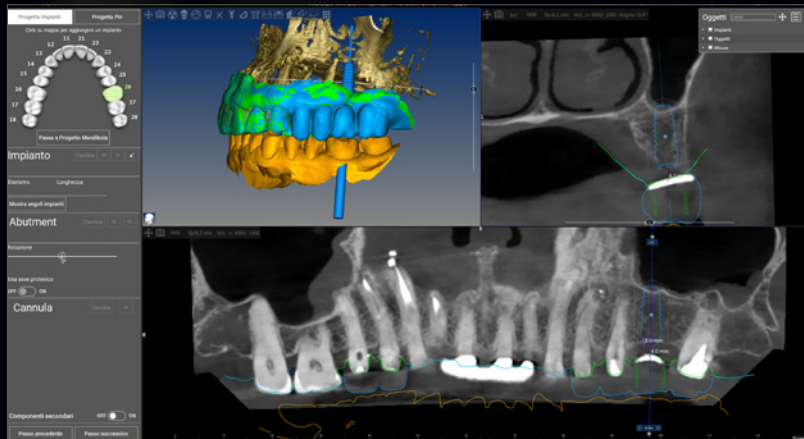
T-Connect standard o personalizzabili per foro vite dritto o angolato.

# Protesi d'eccellenza

La filosofia di Prama è di lasciare più spazio ai tessuti molli. Gli impianti Prama offrono una ricca selezione di componenti protesiche che consentono di riabilitare corone singole, ponti e full arch in tutte le situazioni, con work flow digitale. Sono disponibili sia pilastri che non hanno una spalla di riposizionamento, e lasciano al clinico la decisione su dove posizionare il margine protesico, sia pilastri o basi per incollaggio con una base di appoggio predefinita per l'incollaggio della corona. Sono disponibili sia opzioni per protesi cementata che avvitata, sia per un workflow digitale che analogico. È possibile, in caso di protesi avvitata, optare per la presenza di un foro vite angolato.



*L-MD per foro vite dritto*



*Courtesy of dr. Massimiliano Visca*

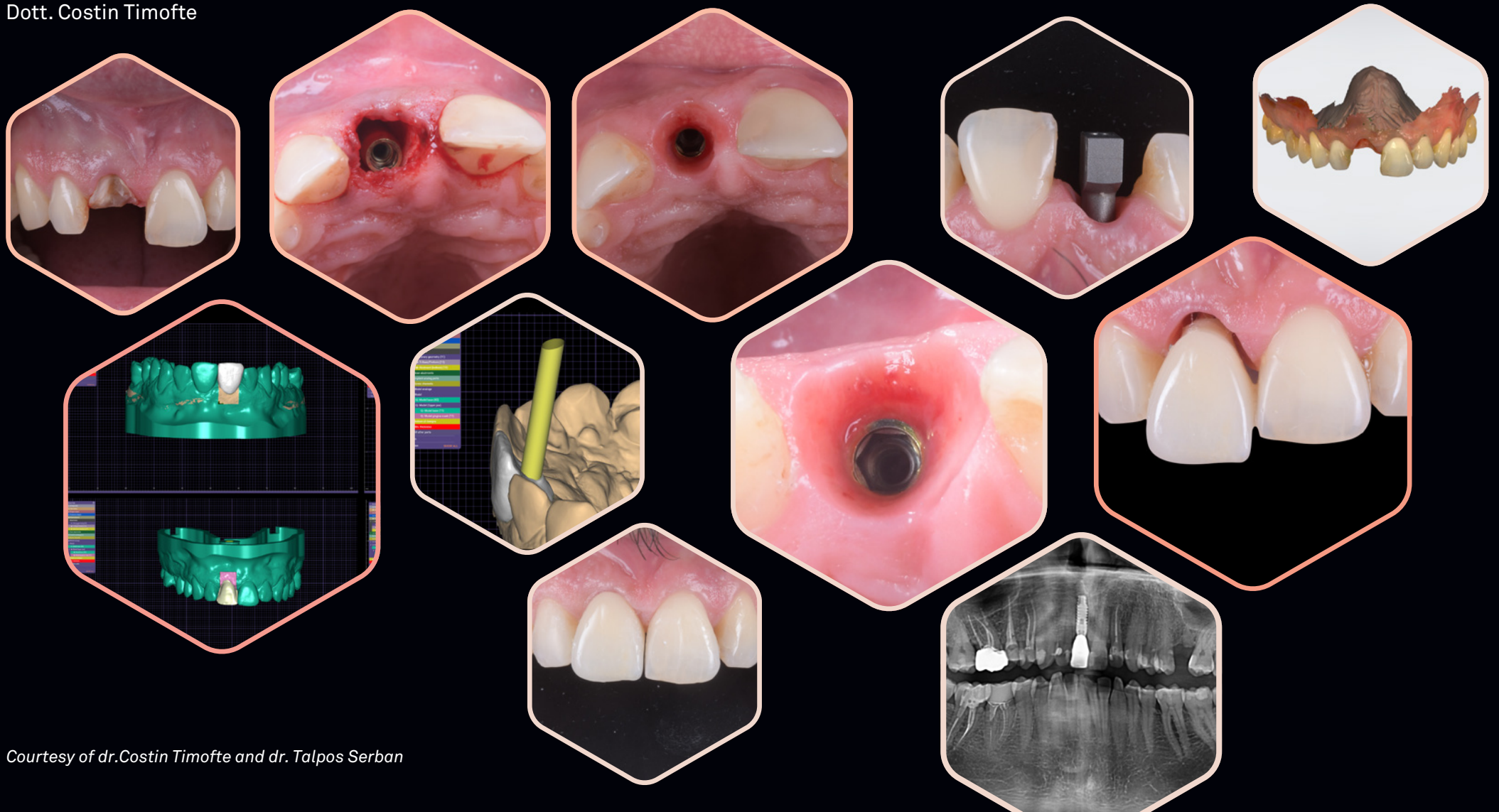


*L-MDT per foro vite angolato*

# La sfida dell'incisivo singolo...

*“Con Prama puoi facilmente ottenere i migliori risultati estetici anche senza un innesto connettivale. In questo caso abbiamo recuperato il dente a causa di una frattura, abbiamo posizionato immediatamente un impianto Prama e realizzato una provvisoria poiché il torque era di 40 Ncm<sup>2</sup>. Dopo la guarigione, è stata eseguita un'impronta digitale e utilizzando un abutment L-MDT abbiamo realizzato la restaurazione finale in ceramica ZR secondo i principi biologici. L'integrazione è stata eccellente e il follow-up è straordinario... dopo 2 anni la radiografia mostra una perdita ossea pari a zero”.*

Dott. Costin Timofte



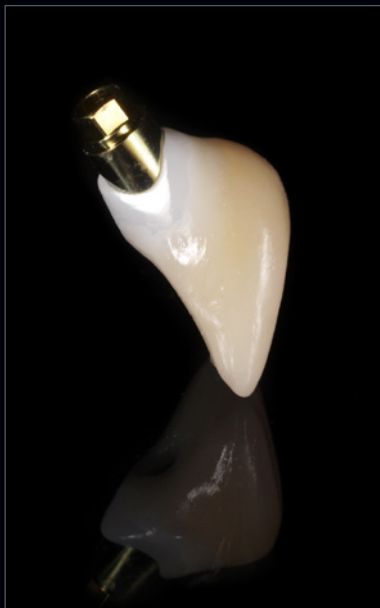

# Protesi d'eccellenza

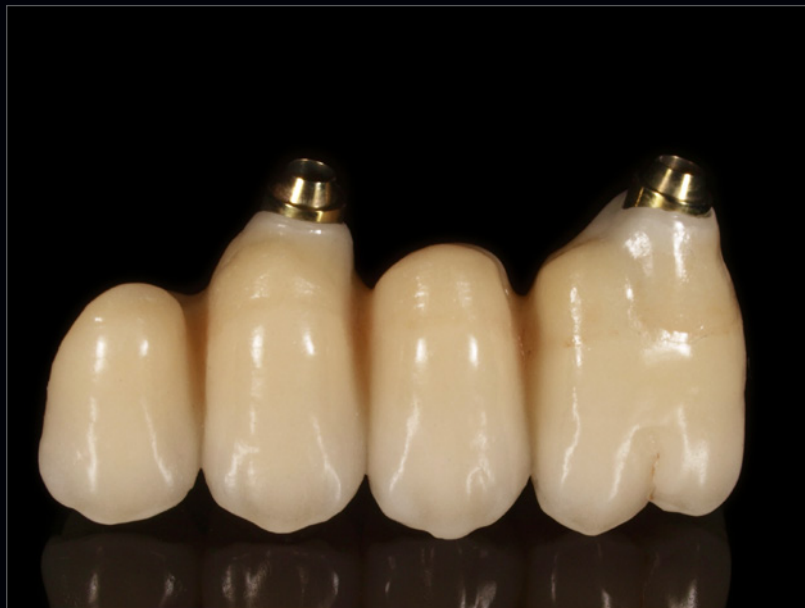## Protesi custom-made su pilastro L-MDT e vite dinamica

La protesi custom-made offre soluzioni personalizzate utilizzando tecnologie avanzate come la scansione intraorale e la modellazione CAD/CAM, che garantiscono una perfetta adattabilità e funzionalità.

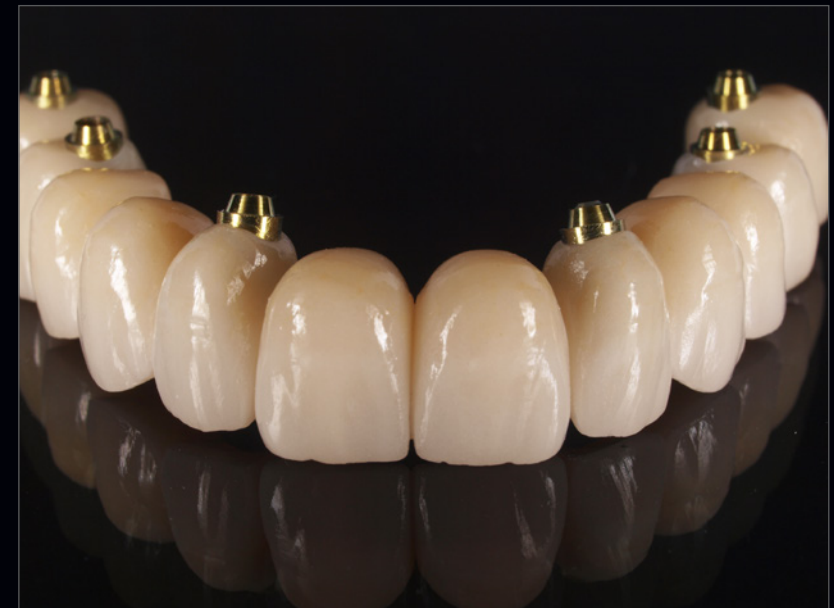La protesi custom-made in odontoiatria rappresenta il presente e il futuro della riabilitazione orale, offrendo soluzioni su misura per ogni esigenza del paziente e un risultato estetico eccellente.



*Corona singola*



*Ponte*



*Full arch*

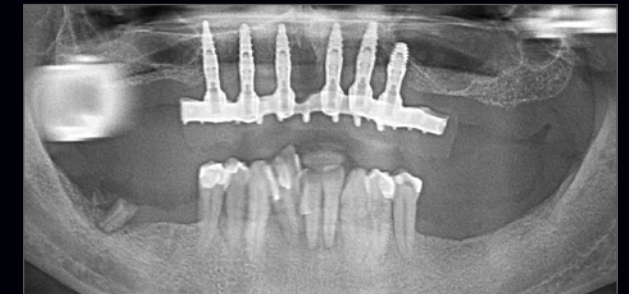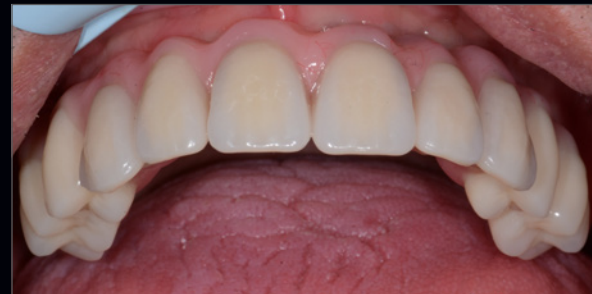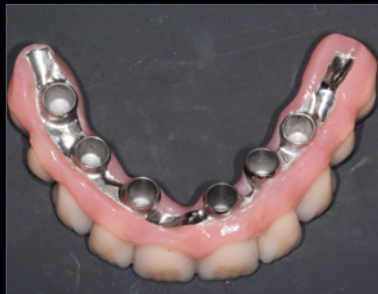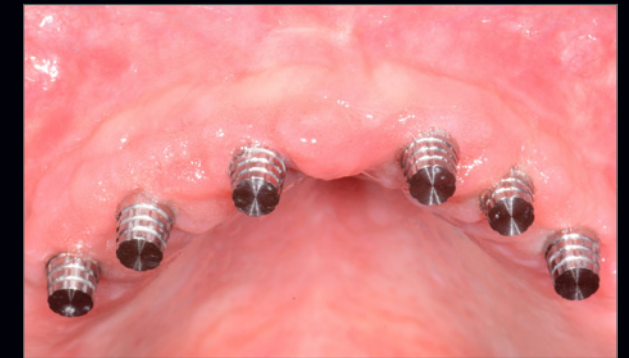
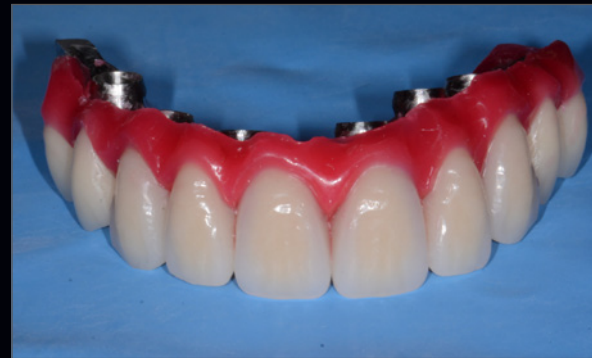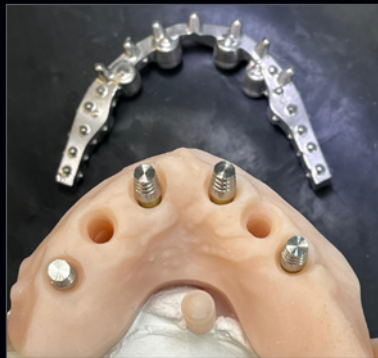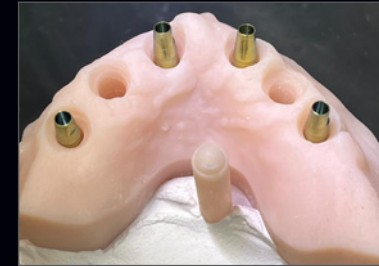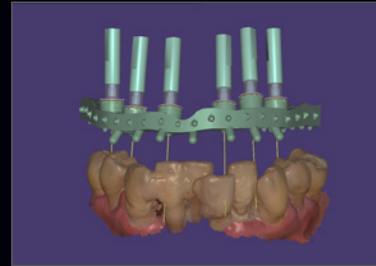
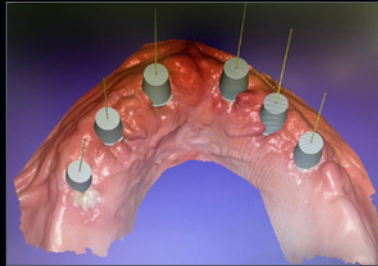
*Courtesy of dr. Costantino Vignato and dt. Riccardo Finotello*

# Conico

## Approccio full digital

La sistemica Conico permette di ottenere una protesi fissa a supporto implantare senza l'utilizzo di cemento o viti di fissaggio tra l'abutment e la protesi, e al tempo stesso facilmente rimovibile da parte dal clinico.

La protesi conometrica è da ritenersi una protesi fissa, al pari delle soluzioni avvitate e cementate e racchiude i vantaggi di entrambe: rivedibilità e assenza di cemento delle protesi avvitate ed estetica e assenza di fori in zona oclusale delle protesi cementate. Inoltre, la facilità di rimozione permette un corretto mantenimento della salute dei tessuti perimplantari, con un notevole risparmio di tempo e costi sia per il paziente che per il tecnico.



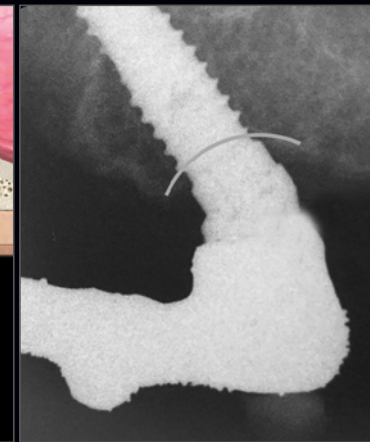
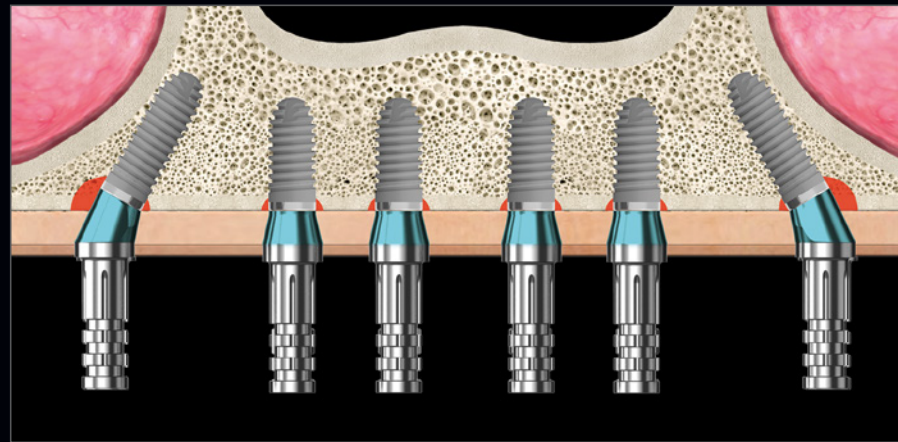
*Courtesy of dr. Giuseppe Sepe and dt. Giovanni Macone*

# All on Prama

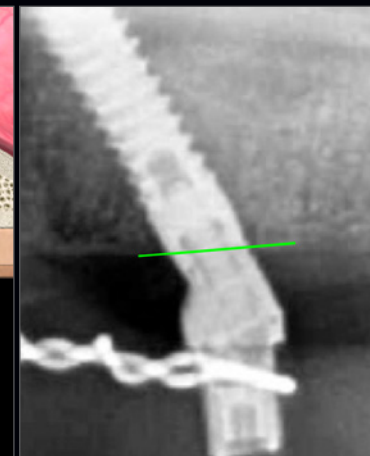
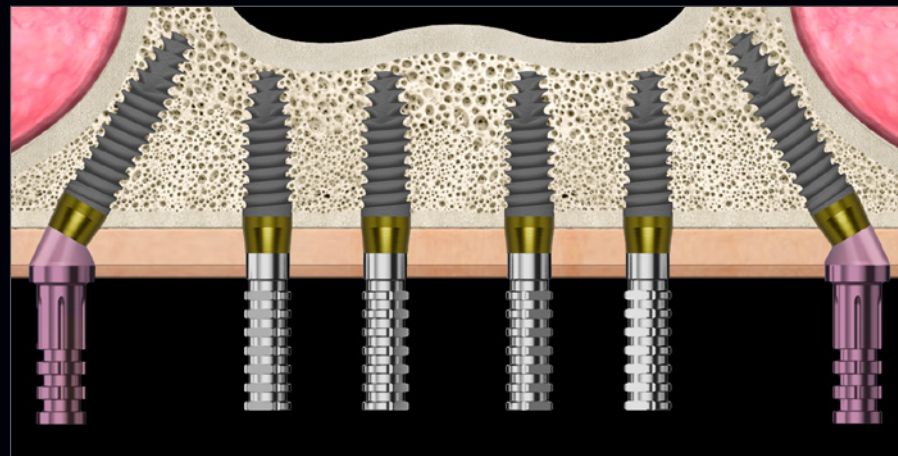
## P.A.D.r protesi avvitata disparallela

Quando si riabilita un'arcata edentula con i classici impianti sommersi è necessario utilizzare degli abutment intermedi sia sugli impianti distali angolati, sia sugli impianti mesiali dritti. Inoltre il margine distale degli impianti angolati deve essere affondato, con la conseguente perdita ossea creata e con le difficoltà che derivano dalla posizione molto profonda della connessione implantare.

Con l'utilizzo degli impianti transmucosali Prama invece è possibile evitare l'utilizzo degli abutment intermedi nel settore frontale, posizionando solo quelli angolati sugli impianti distali (**abutment P.A.D.r, in rosa nell'immagine**). Inoltre la conformazione del collo convergente permette di posizionare a livello creatale il margine distale degli impianti tiltati e a livello transmucoso il margine mesiale, evitando la necessità di utilizzare un profilatore d'osso.



*Esempio di soluzione per full arch con impianti distali inclinati di tipo bone level.*



*Esempio di soluzione per full arch con impianti distali inclinati Prama.*

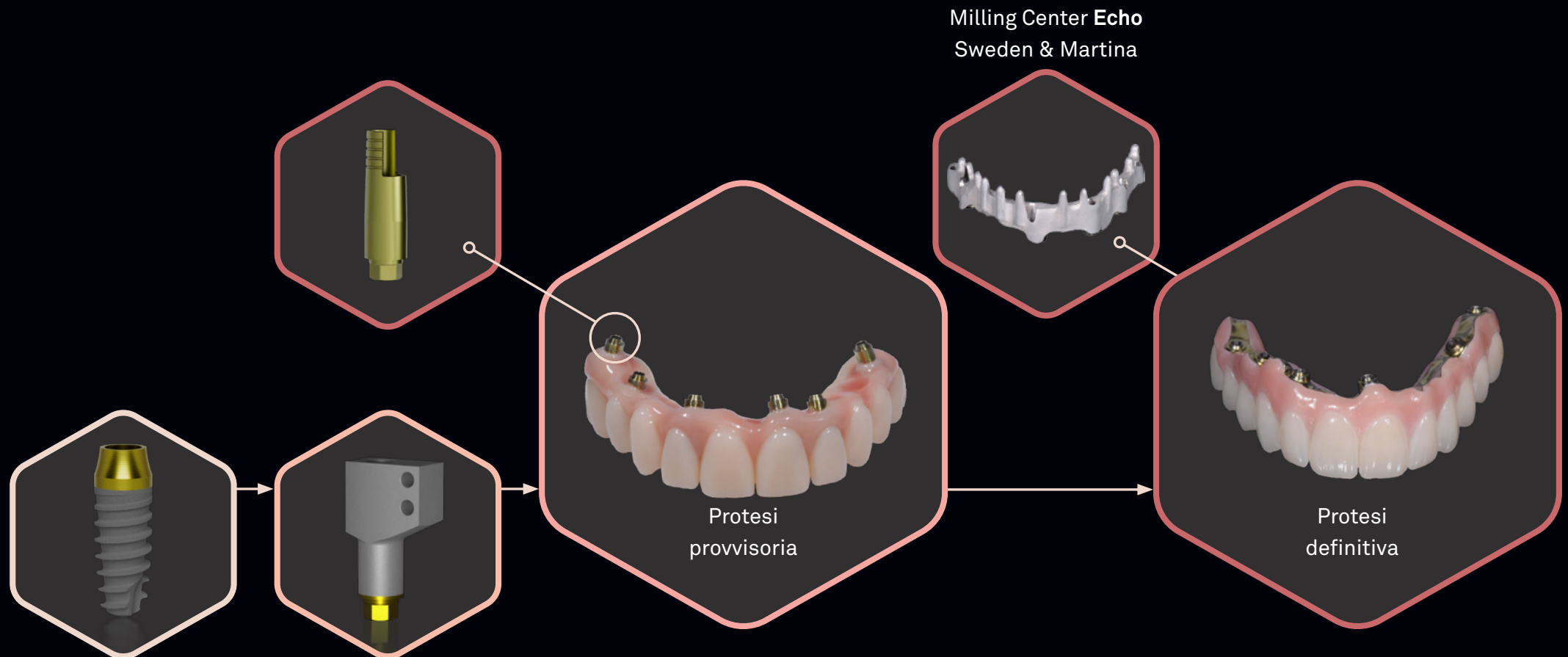
*Courtesy of dr. Marco Csonka*



# Quick&Easy

## Full arch procedure

**Quick&Easy** è una tecnica semplice e veloce per realizzare una riabilitazione full arch senza rinunciare alla qualità: si basa su un provvisorio fresato e incollato su pilastri dritti (L-MDT) e su un definitivo costruito su una barra fresata in titanio, senza elementi intermedi grazie all'uso della vite angolata. Grazie all'approccio digitale il processo è minimamente invasivo e predicibile fin dalla progettazione del caso.

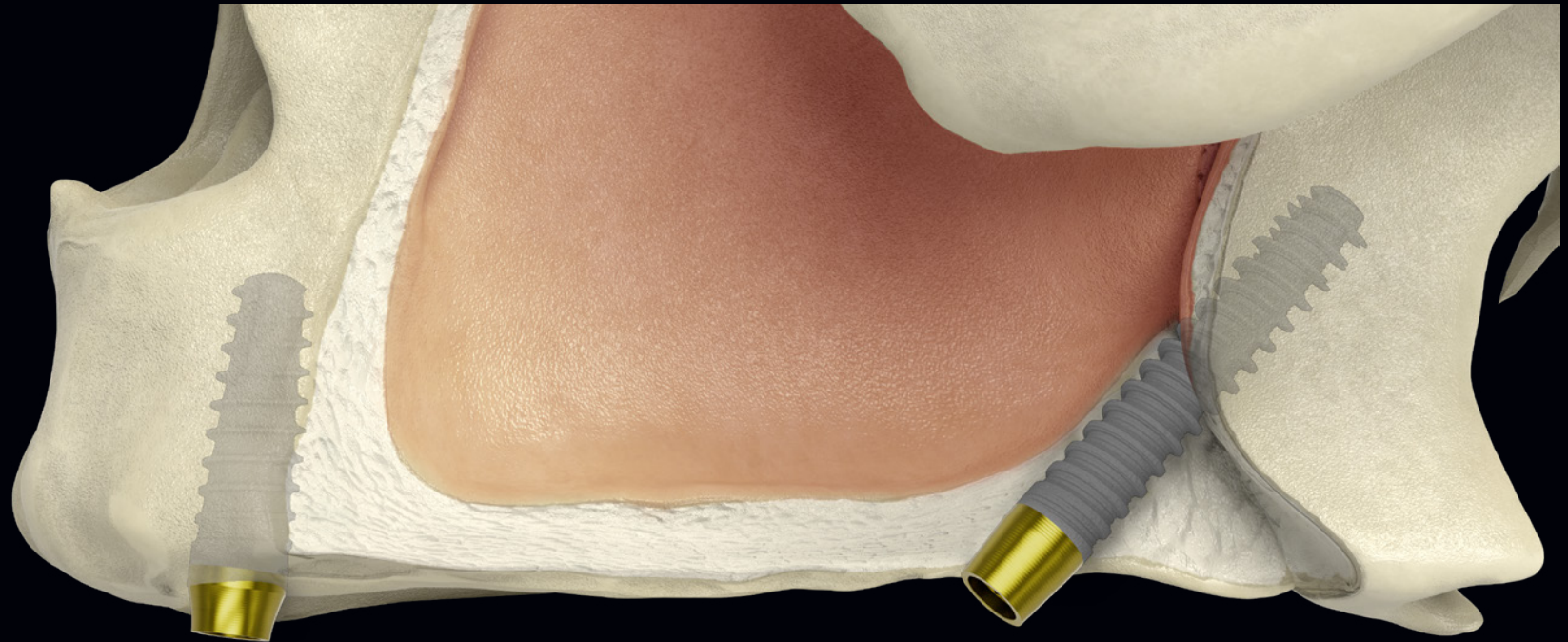

*Courtesy of dr. Costantino Vignato and dt. Riccardo Finotello*

# Extreme solutions

## Impianti Nasal e Pterigoidei

In presenza di gravi atrofie, ci sono delle alternative alla rigenerazione ossea che possono aumentare la predicibilità del trattamento e consentire anche il carico immediato. L'ampliamento della gamma Prama consente di sfruttare il posizionamento nasale e pterigoideo per aumentare la stabilità primaria e la resistenza biomeccanica dell'intera riabilitazione. Queste tecniche, si dimostrano semplici quando abbinate ad un serio studio prechirurgico che permetta di evidenziare l'osso da ingaggiare, l'inclinazione dell'impianto e le limitanti anatomiche.

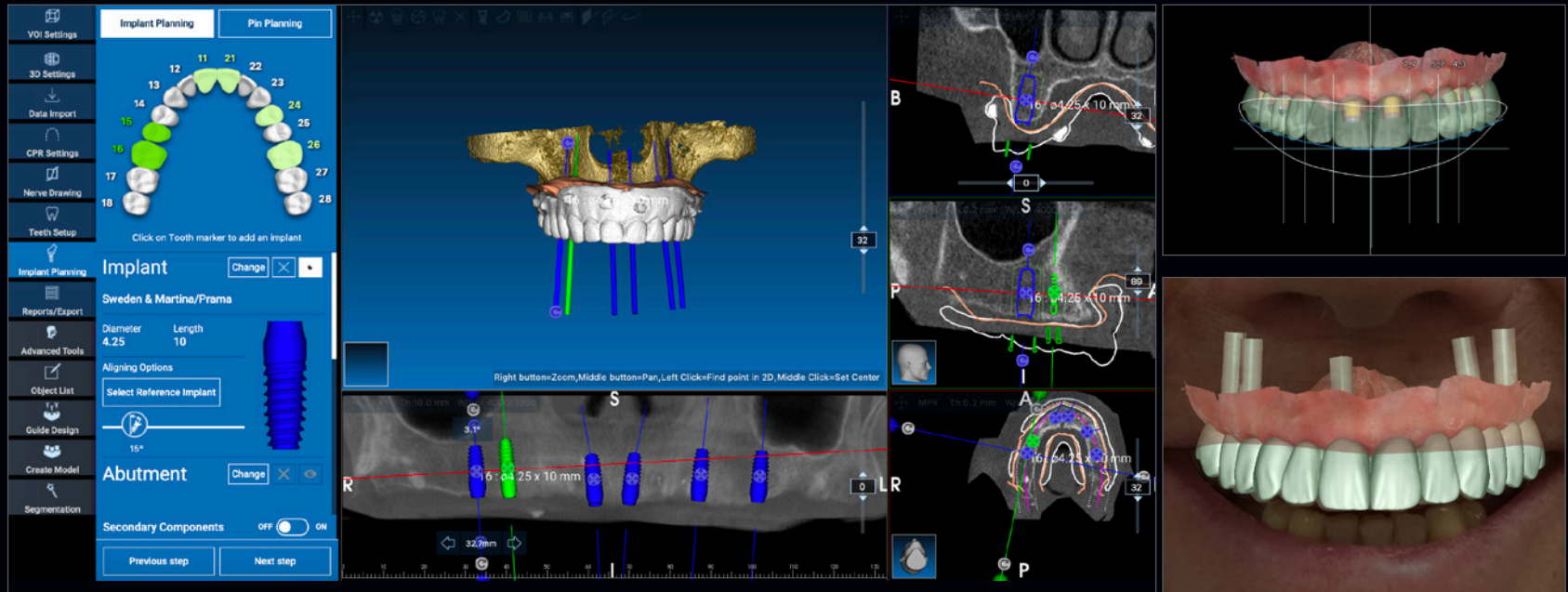


# L'approccio digitale

## Prama e chirurgia guidata

Sweden & Martina è in grado di assistervi dalla progettazione alla produzione della dima chirurgica, del modello e della protesi provvisoria. L'esperienza di Sweden & Martina e l'assistenza dedicata renderanno ancora più facile il corretto posizionamento di Prama. La possibilità di un approccio flapless si tradurrà in una procedura significativamente più breve e in un minor dolore e gonfiore durante la fase di guarigione del paziente.

Per eseguire una chirurgia guidata con gli impianti Prama, sono stati ideati due kit completi ed ergonomici che comprendono tutti gli strumenti necessari per effettuare una chirurgia interamente assistita.



*“Quando il posizionamento dell’impianto Prama viene pianificato in maniera protesicamente guidata e quando l’inserimento chirurgico è guidato, ne beneficiano i profili di emergenza protesici e si ottengono forme adeguate, risultati estetici ottimali e salute dei tessuti perimplantari”.*


Prof. Berta García Mira, Departament D’Estomatologia. Facultat De Medicina I Odontologia. Universitat De València



Guarda il video del caso completo



# La gamma



Prama Power Slim  
regular neck e long  
neck




Prama Power regular neck, short neck  
e long neck




Prama Power RF regular neck,  
short neck e long neck




Prama Power RF SL  
regular neck e long  
neck



Prama Power shorty regular neck e long neck morfologia cilindrica e conica



Prama Power RF shorty regular neck



Prama Power Nasal short neck e long neck, Prama Pterigoidei short neck e long neck



Scopri le misure disponibili per ogni morfologia

# Bibliografia

- a. Canullo L., Tallarico M., Pradies G., Marinotti F., Loi I., Cocchetto R.,  
**Soft and hard tissue response to an implant with a convergent collar in the esthetic area: preliminary report at 18 months,**  
*Int J Esthet Dent* 2017; 12:2-19:
- b. Canullo L, Menini M, Covani U, Pesce P,  
**Clinical outcomes of using a prosthetic protocol to rehabilitate tissue-level implants with a convergent collar in the esthetic zone: a 3-year prospective study,**  
*J Prosthet Dent.* 2019 Jun 18. pii: S0022-3913(19)30077-0. doi: 10.1016/j.prosdent.2018.12.022
- c. Valente N.A., Wu M., Toti P., Derchi G., Barone A,  
**Concave/convergent versus parallel/divergent implant transmucosal profiles impact on hard and soft peri-implant tissues: a systematic review with meta-analysis,**  
*Int J Prosthodont . Sep/Oct 2020;33(5):553-564. doi: 10.11607/ijp.6726*
- d. Cabanes Gumbau G, Pascual-Moscardò A, Penarrocha-Oltra D, Garcia-Mira B, Aizcorbe-Vicente J, Penarrocha-Diago M,  
**Volumetric variation of peri-implant soft tissues in convergent collar implants and crowns using the biologically oriented preparation technique,**  
*Med Oral Patol Oral Cir Bucal.* 2019 Sep 1;24(5):e643-e651. doi: 10.4317/medoral.22946
- e. Agustín-Panadero R, Martínez-Martínez N, L. Fernandez-Estevan, J. Faus-Lopez, F. Sola-Ruiz,  
**Influence of transmucosal Area Morphology on Peri-implant bone loss in tissue-level implants,**  
*The International Journal of Oral & Maxillofacial Implants,* 2019; 34: 947-952. doi: 10.11607/jomi.7329
- f. Marchio V, Derchi G, Cinquini C, Miceli M, Gabriele M, Alfonsi F, Barone A,  
**Tissue level implants in healthy versus medically compromised patients: a cohort comparative study,**  
*Minerva Stomatologica* 2020 mese;69(0):000–000, Doi: 10.23736/S0026-4970.20.04359-9
- g. Prati C, Zamparini F, Canullo L, Pirani C, Botticelli D, Gandolfi MG,  
**Factors affecting soft and hard tissues around two-piece transmucosal implants: a 3 year prospective cohort study,**  
*J Oral Maxillofac Implants* 2020;35, doi: 10.11607/jomi.7778
- h. Agustín-Panadero, R.; Bermúdez-Mulet, I.; Fernández-Estevan, L.; Fernanda Solá-Ruiz, M.; Marco-Pitarch, R.; García-Selva, M.; Zubizarreta-Macho, Á.; León-Martínez, R.,  
**Peri-Implant Behavior of Tissue Level Dental Implants with a Convergent Neck.,**  
*Int. J. Environ. Res. Public Health* 2021, 18, 5232, Doi: 10.3390, ijerph18105232
- i. Palombo D., Rahmati M., Vignoletti F., Sanz-Esporrin J., Haugen H. J., Sanz M.,  
**Hard and soft tissue healing around implants with a modified implant neck configuration: An experimental in vivo preclinical investigation,**  
*Clin Oral Impl Res.* 2021;00:1–15.
- j. Morón-Conejo B, Sanz-Sánchez I, Salido MP, Martínez-Rus F, Pradies G,  
**The effect of a convergent transmucosal neck on soft tissues and radiographic outcomes: a 1-year follow-up randomized controlled trial,**  
*Clin Oral Investig* 2023 Feb 7. doi: 10.1007/s00784-023-04892-9.
- k. Mandillo-Alonso V, Cascos Sanchez R, Antonaya-Martin JL, Laguna-Martos M,  
**Evaluation of peri-implant soft and hard tissues behavior in screw-retained crowns by the biologically oriented preparation technique: Ambispective longitudinal analytical study,**  
*J Clin Exp Dent.* 2022 Jan; 14(1): e64–e71, doi: 10.4317/jced.58924
- l. Mandillo-Alonso V, Cascos Sanchez R, Antonaya-Martin JL, Laguna-Martos M,  
**Soft tissue thickness evaluation in screw-retained crowns by the biologically oriented preparation technique,**  
*J Clin Exp Dent* 2021 Dec 1;13(12): e1209–e1215, doi: 10.4317/jced.58952



# Scopri il mondo Prama



Sito Prama



Dental Arena



E Shop



Unisciti alla nostra  
**S&M - COMMUNITY**  
Gruppo Whatsapp



**Sweden & Martina S.p.A.**

Via Veneto, 10  
35020 Due Carrare (PD), Italy  
Tel. +39.049.9124300  
Fax +39.049.9124290  
info@sweden-martina.com

[www.sweden-martina.com](http://www.sweden-martina.com)  
[prama.sweden-martina.com](http://prama.sweden-martina.com)

**Sweden & Martina Mediterranea S.L. - España**

info.es@sweden-martina.com  
**Sweden & Martina Lda - Portugal**  
info.pt@sweden-martina.com

**Sweden & Martina Ltd - United Kingdom**

info.uk@sweden-martina.com

**Sweden & Martina Inc. - Distributor for U.S.**

info.us@sweden-martina.com

Gli impianti, le componenti protesiche e gli strumenti chirurgici presenti nella pubblicazione sono Dispositivi Medici e sono fabbricati da Sweden & Martina S.p.A.  
Gli articoli presenti sono conformi alle norme ISO 9001 e ISO 13485 e sono registrati con marchio CE in conformità al Regolamento (UE) sui Dispositivi Medici n. 2017/ 745.

Lo stabilimento Sweden & Martina produce Dispositivi Medici in accordo alle cGMP vigenti in USA e in altri paesi del mondo.



Alcuni prodotti potrebbero non essere disponibili in tutti i mercati.

Tutti i marchi presenti nella pubblicazione sono proprietà di Sweden & Martina, con eccezione dei prodotti per i quali è diversamente indicato.

Questi prodotti sono destinati agli studi medici e ai laboratori, la loro vendita non è rivolta al paziente.

È vietato rivendere, duplicare o divulgare i prodotti contenuti nella presente pubblicazione senza il consenso scritto di Sweden & Martina S.p.A.

Per ulteriori informazioni sui prodotti, incluse indicazioni, controindicazioni, avvertenze, precauzioni e potenziali effetti collaterali, si faccia riferimento al sito web di Sweden & Martina S.p.A.

I contenuti sono aggiornati al momento della pubblicazione. Contattare l'azienda Sweden & Martina per gli aggiornamenti successivi.



rev. 06-24